ФГБУ Федеральный научный центр реабилитации инвалидов им.Г.А.Альбрехта Минтруда России

www.center-albreht.ru

Реконструктивная хирургия и протезирование – точки соприкосновения в процессе реабилитации инвалидов

Согласно существующей в Российской Федерации законодательной базе реабилитация инвалида начинается с оформления индивидуальной программы реабилитации, которую обязана составить государственная служба медико-социальной экспертизы

В разделе мероприятий медицинской реабилитации перечислены:

- реконструктивная хирургия
- восстановительная терапия
- санаторно-курортное лечение
- протезирование и ортезирование

Из перечисленных мероприятий наиболее четко определены действия государства в лице Фонда социального страхования на выполнение государственной услуги по протезированию и ортезированию, а также санаторно-курортному лечению

- Один из принятых законодательных актов – приказ Минтруда России от 23 сентября 2014 года № 657н «Об утверждении административного регламента предоставления Фондом социального страхования Российской Федерации государственной услуги по обеспечению инвалидов техническими средствами реабилитации……..

Мероприятие «реконструктивная хирургия» не имеет никакой нормативной базы, хотя нахождение его в соответствующем разделе ИПР косвенно подразумевает причастность к протезированию

- Вместе с тем задачи, возлагаемые на этот раздел реабилитации не формализованы.
- Так же не определены те структуры, на которые возлагается выполнение указанных мероприятий.

Стационары сложного атипичного протезирования, существующие при протезно-ортопедических предприятиях, априори не готовы к решению подобных задач.

Задачи реконструктивной хирургии применительно к протезированию могут быть сформулированы следующим образом:

- обеспечить саму возможность протезирования.
- обеспечить перевод протезирования из разряда сложного и атипичного в разряд стандартного.

То есть ликвидировать ситуацию порочной культи.

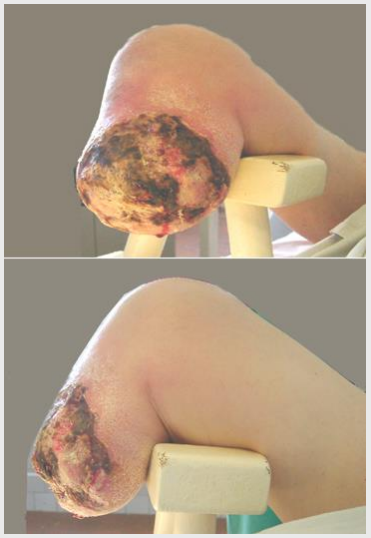

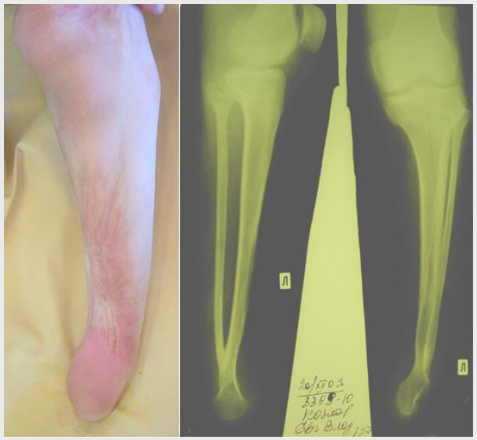

Что касается тезиса о обеспечении самой возможности протезирования, то существуют состояния, при которых самые изощренные попытки вертикализации с применением технических средств реабилитации бессмысленны без хирургии

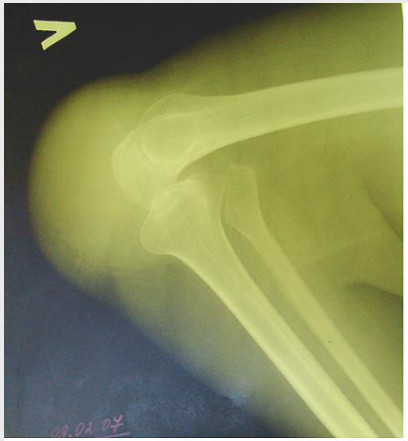



Сочетание хирургии и ортезирования обеспечили возможность активного существования человека в этом мире

Тезис о ликвидации ситуации порочной культи и перевода протезирования из разряда сложного и атипичного в разряд стандартного требует предварительного уточнения формулировок

- Классификация состояния сегмента опорно – двигательного аппарата в отдаленные сроки после ампутации (А.В.Рожков, 1999)
- Порок культи – стойкое анатомо-морфологическое изменение усеченной конечности

- Болезнь культи – нарушение структуры и функции усеченной конечности

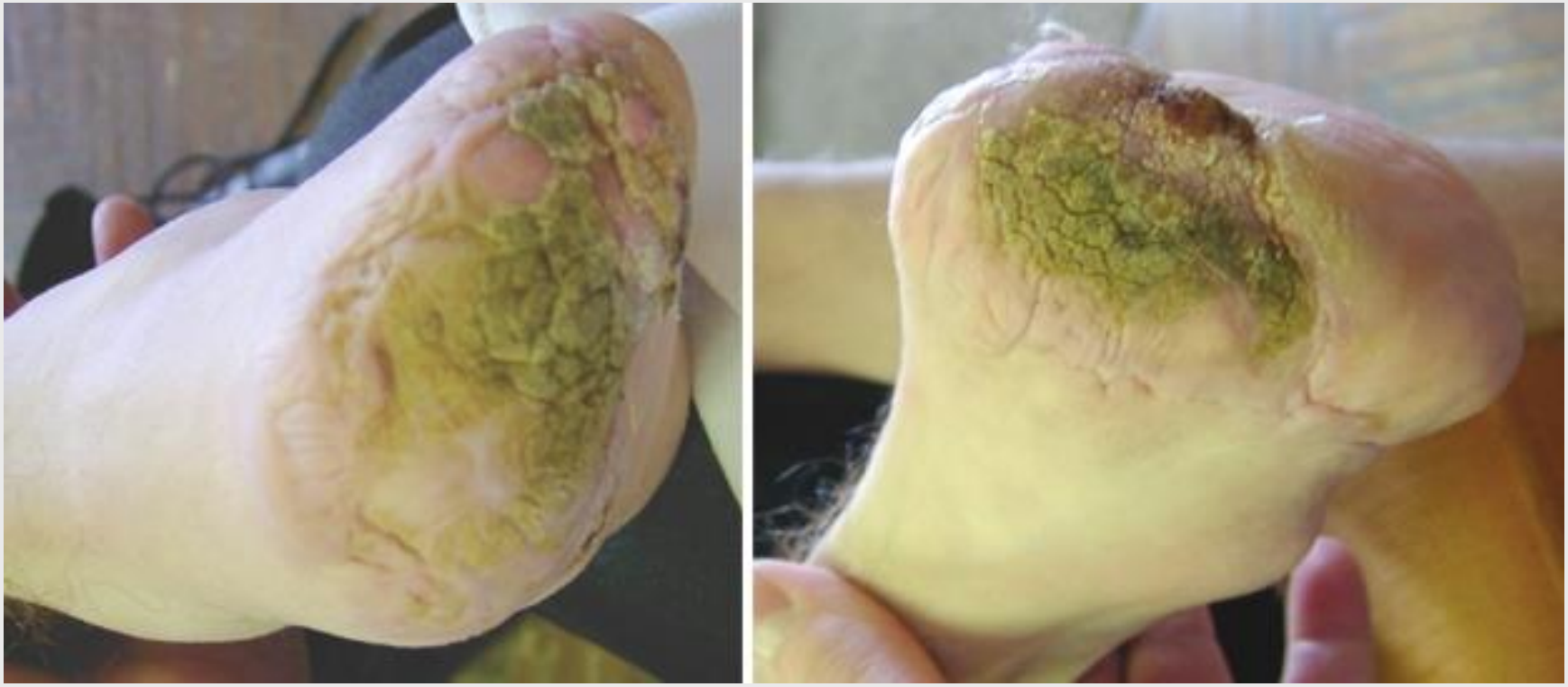

Порочная культя – совокупность проблем, делающих невозможным протезирование

Максимально упростив ситуацию можно сформулировать следующее:

- порок культи - это все, что связано с процессом ампутации и послеоперационным периодом.

-болезнь культи – это все, что связано с взаимодействием культи и технического средства реабилитации.

- Из этого заключения выпадает культя ребенка, которая имеет патологию, которую можно образно обозначить, как болезнь роста.

Культи конечностей, как ортопедическая патология

Культи конечностей врожденной или приобретенной этиологии, как состоявшийся факт.

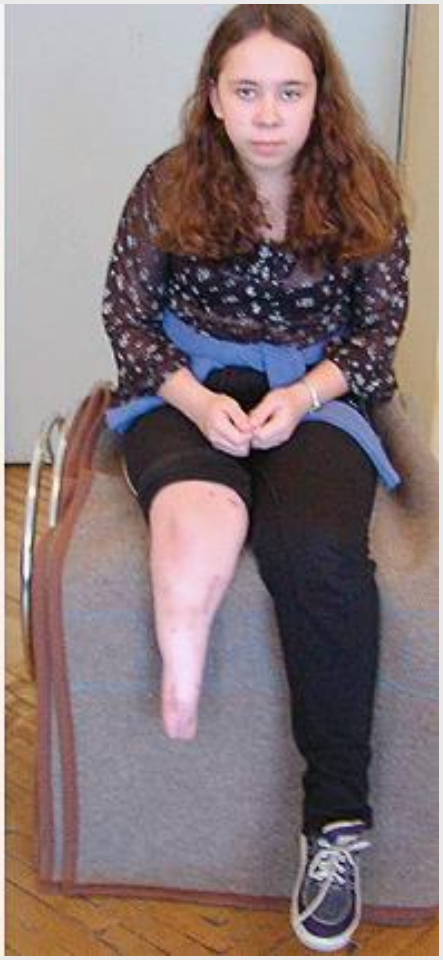

Как можно классифицировать реконструктивные вмешательства на культях конечностей?

- По цели хирургического лечения:

- направленные на оптимизацию свойств культи применительно к протезированию.
- предусматривающие создание новых свойств культи: а - новых функциональных свойств; б - новых анатомических свойств.
- осуществляющих восстановление ранее утраченных частей конечности.

По локализации вмешательства

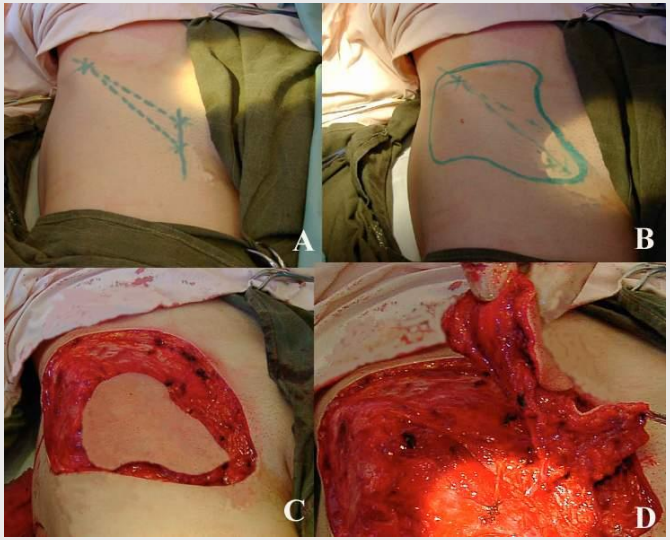

- на покровных тканях
- на костно-суставном и сухожильно-мышечном аппарате
- на сосудисто-нервном аппарате
- комбинированные вмешательства, затрагивающие все перечисленные структуры

По технологии хирургического действия

- с использованием вариантов кожной пластики
- с применением костной и сухожильно-мышечной пластики
- с использованием компрессионно-дистракционного метода
- с применением методов микрохирургической аутотрансплантации и транспозиции

Оптимизация свойств культи применительно к протезированию

Оптимизация состояния покровных тканей

- Путем перераспределения запаса тканей на торце культи

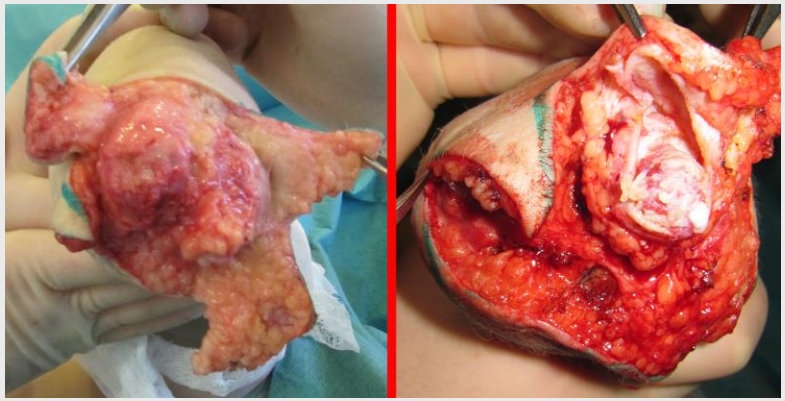

Методом транспозиции на торец культи комплекса тканей

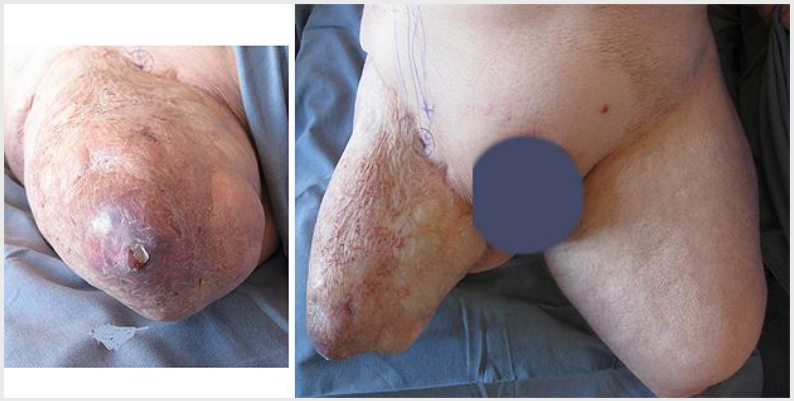

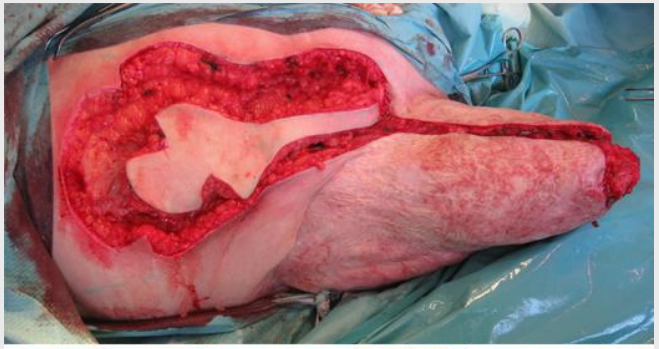

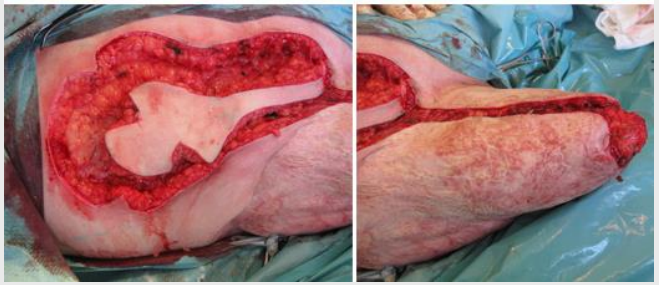

Обеспечена возможность протезирования

Методом трансплантации на торец культи комплекса тканей

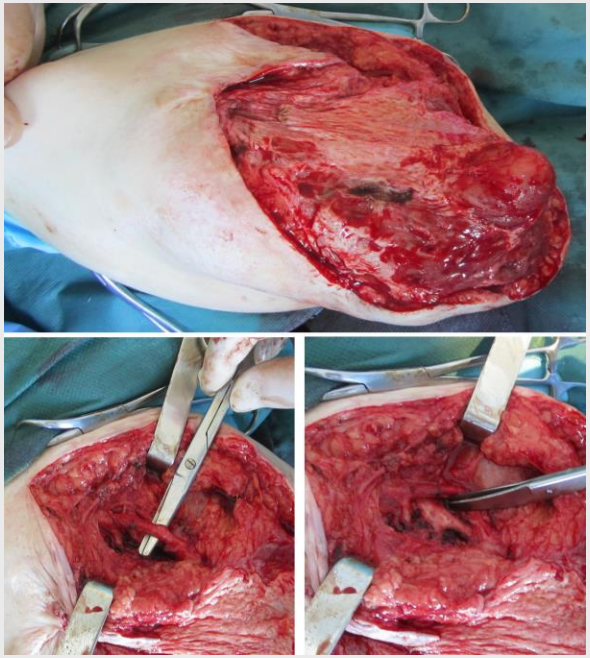

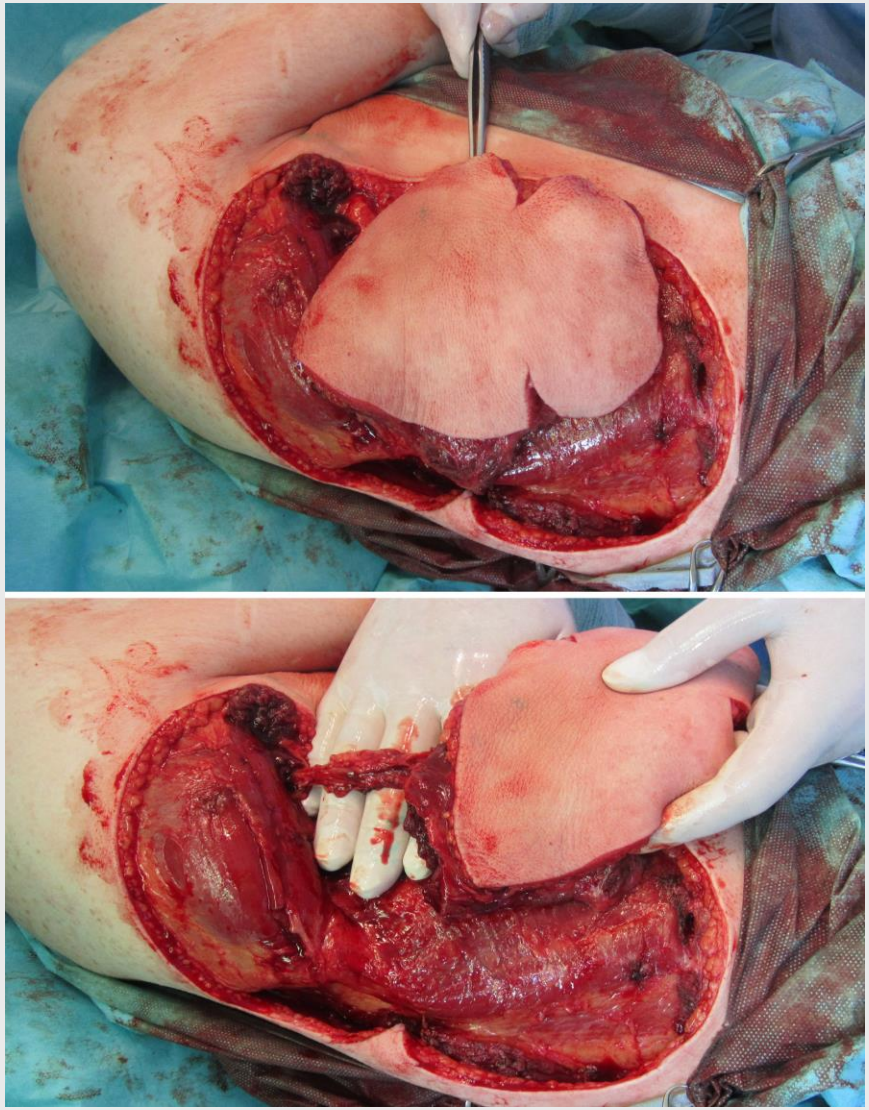

Достигнутое в результате лечения состояние мягких тканей позволяет успешно провести протезирование

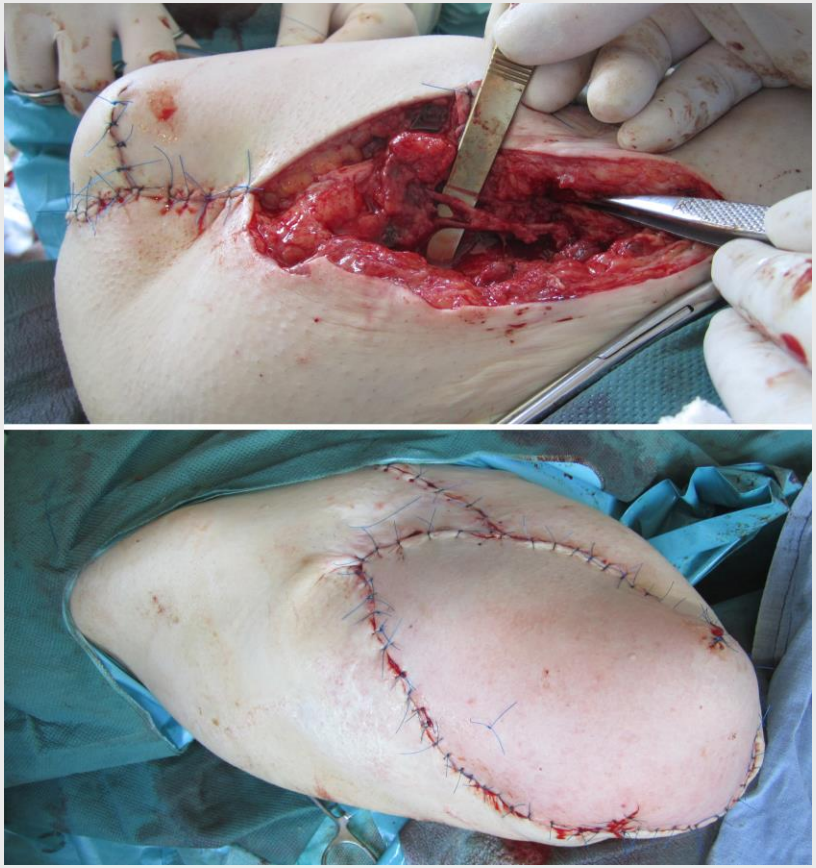

Следующая проблема, требующая решения при оптимизации свойств культи применительно к протезированию – патологическое положение сегмента во фронтальной или сагиттальной плоскости

Исправление оси сегмента во фронтальной плоскости оптимизирует протезирование

Достигнутое положение стабильно удерживается в отдаленные сроки

Устранение деформаций культи в сагиттальной плоскости

- В этих случаях ситуация осложняется комбинацией изменений суставов и мягких тканей

Восстановление пассивного объема движений с одновременным вмешательством на мягких тканях и сухожильно-мышечном аппарате

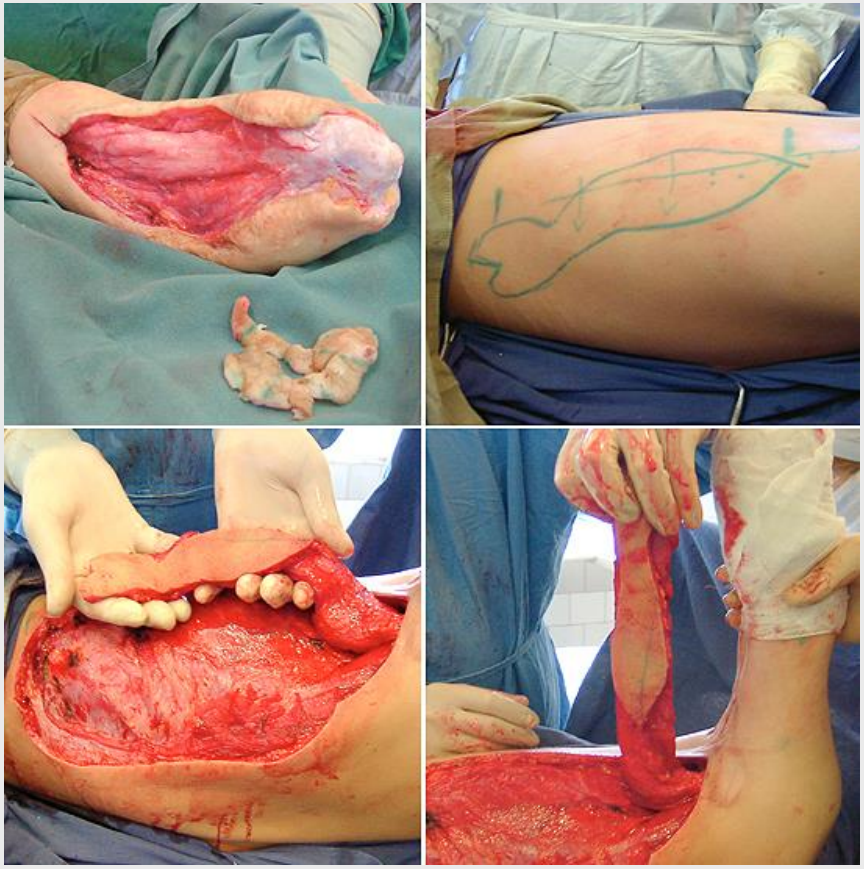

Результат реконструкции культи

Идентичная ситуация при контрактурах нижних конечностей

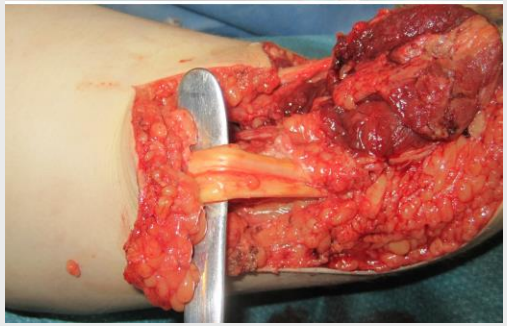

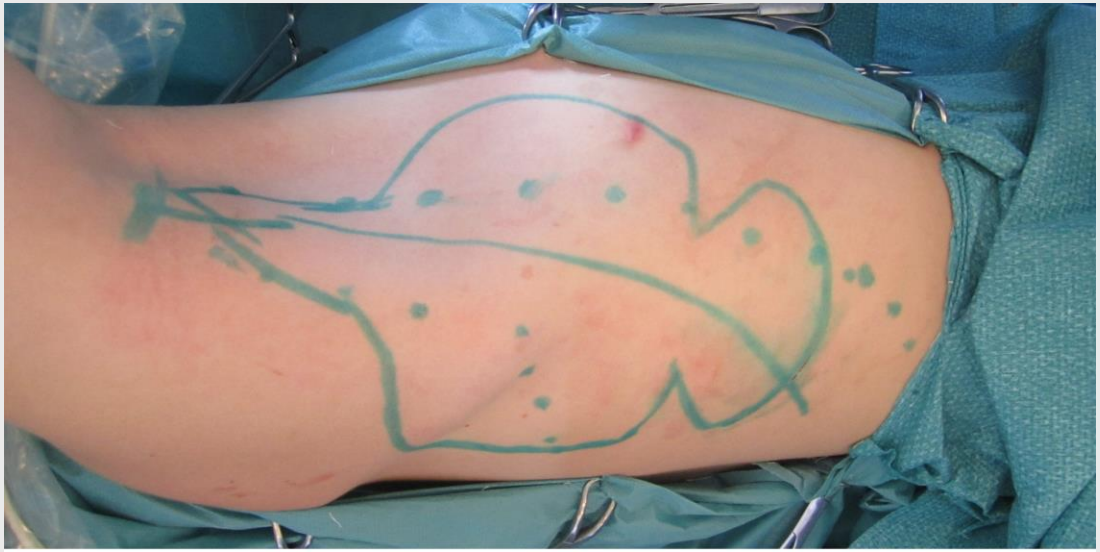

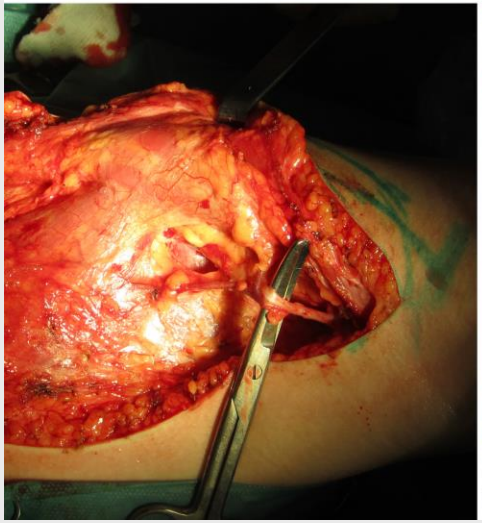

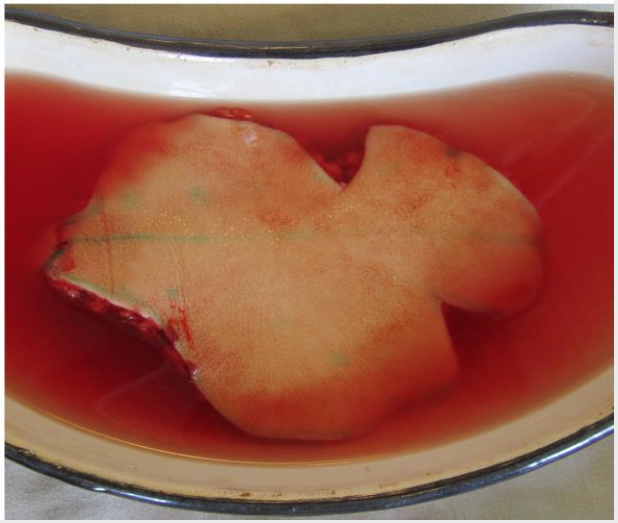

Результат лечения

Оптимизация линейных параметров культи может быть проведена в двух направлениях: укорочение и удлинение сегмента

- Укорочение сегмента в виде реампутации, когда длины культи более, чем достаточно для полноценного протезирования

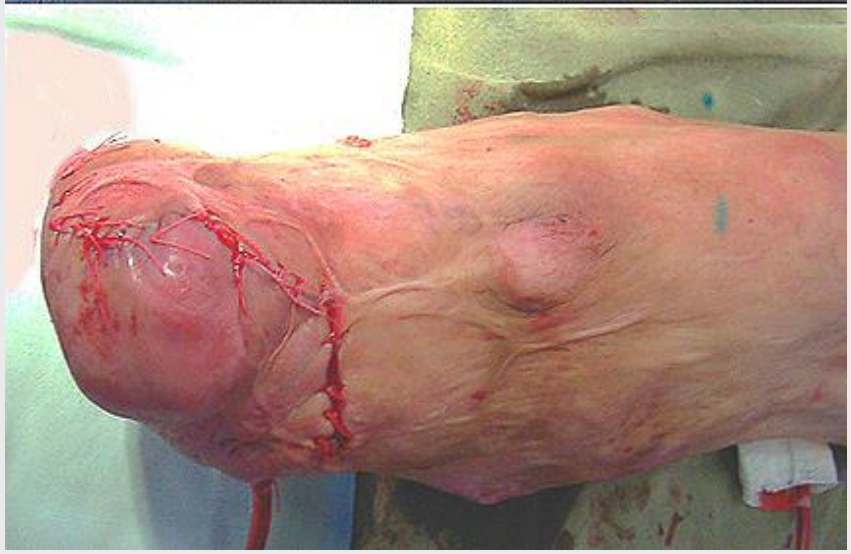

Удлинение культи, которое может быть произведено в следующих основных вариантах:

- Метод дистракции по Илизарову

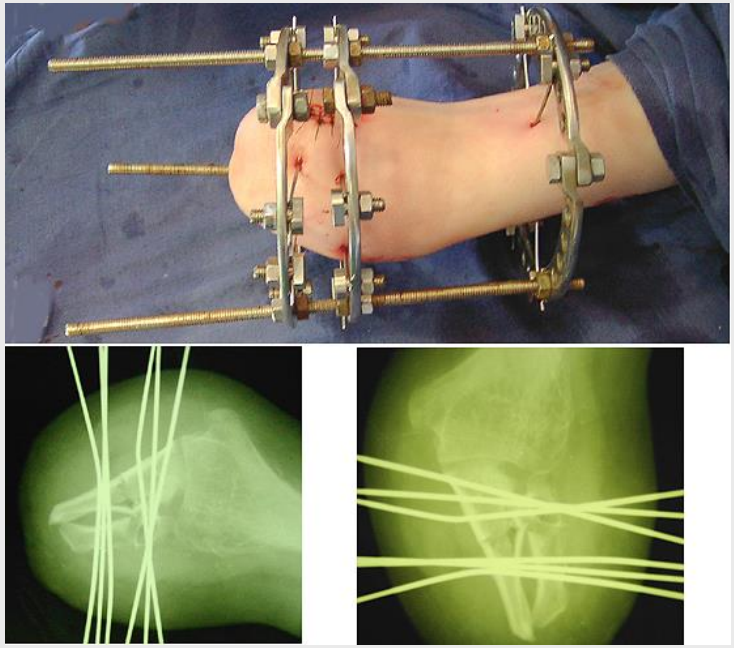

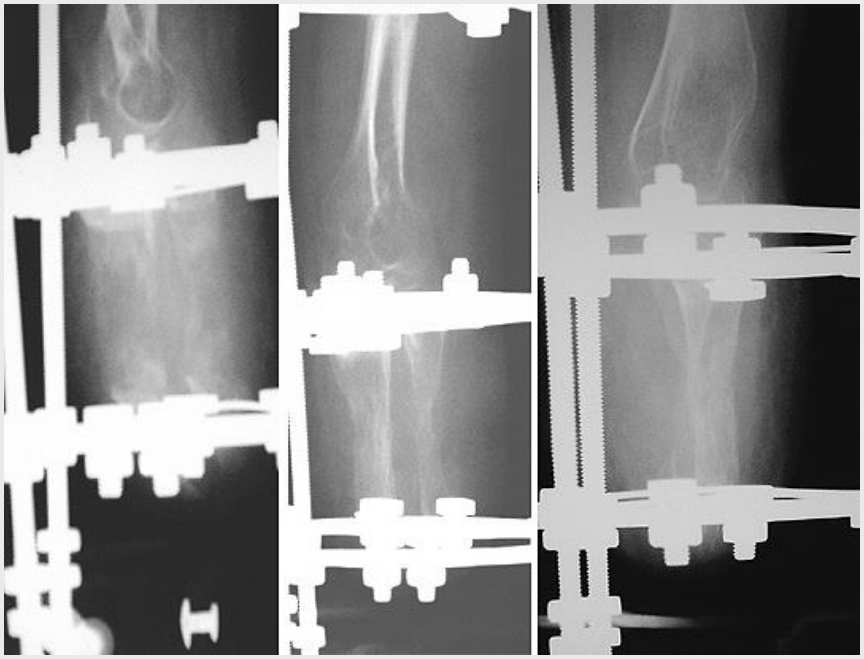

Удлинение с использованием микрохирургической аутотрансплантации комбинированных комплексов тканей

Этапы вмешательства

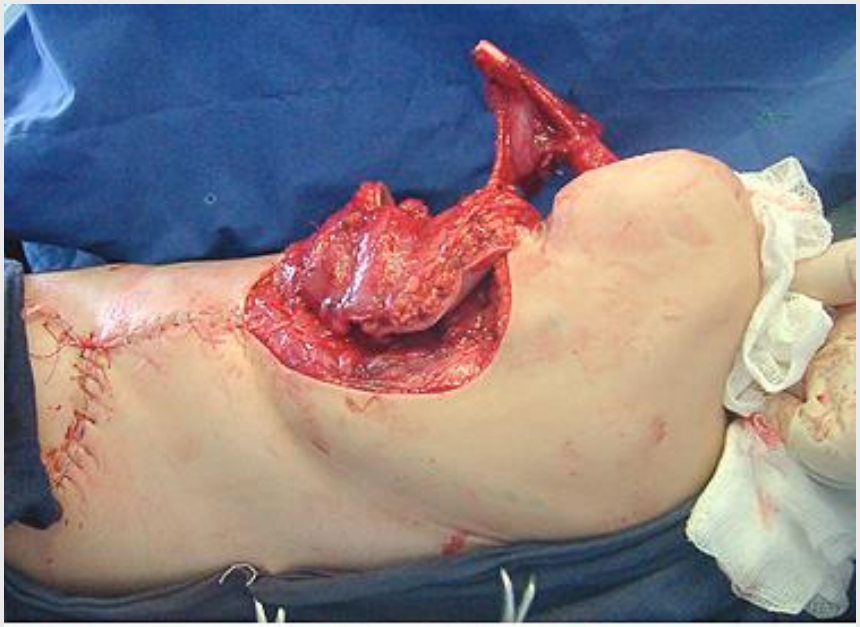

Скорость перестройки костного трансплантата при сохранении кровоснабжения

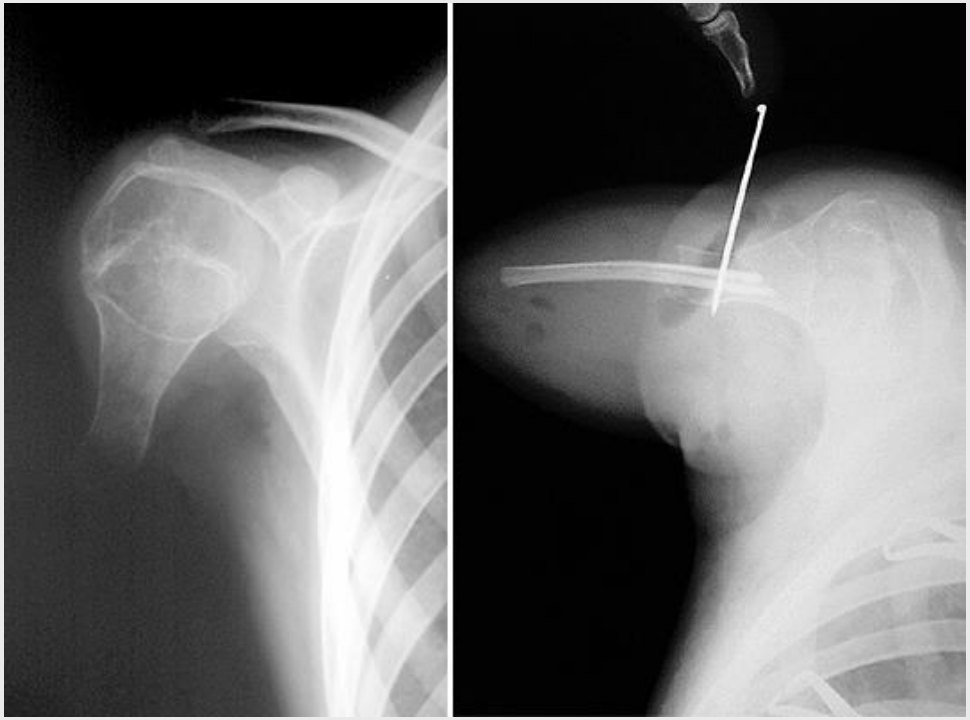

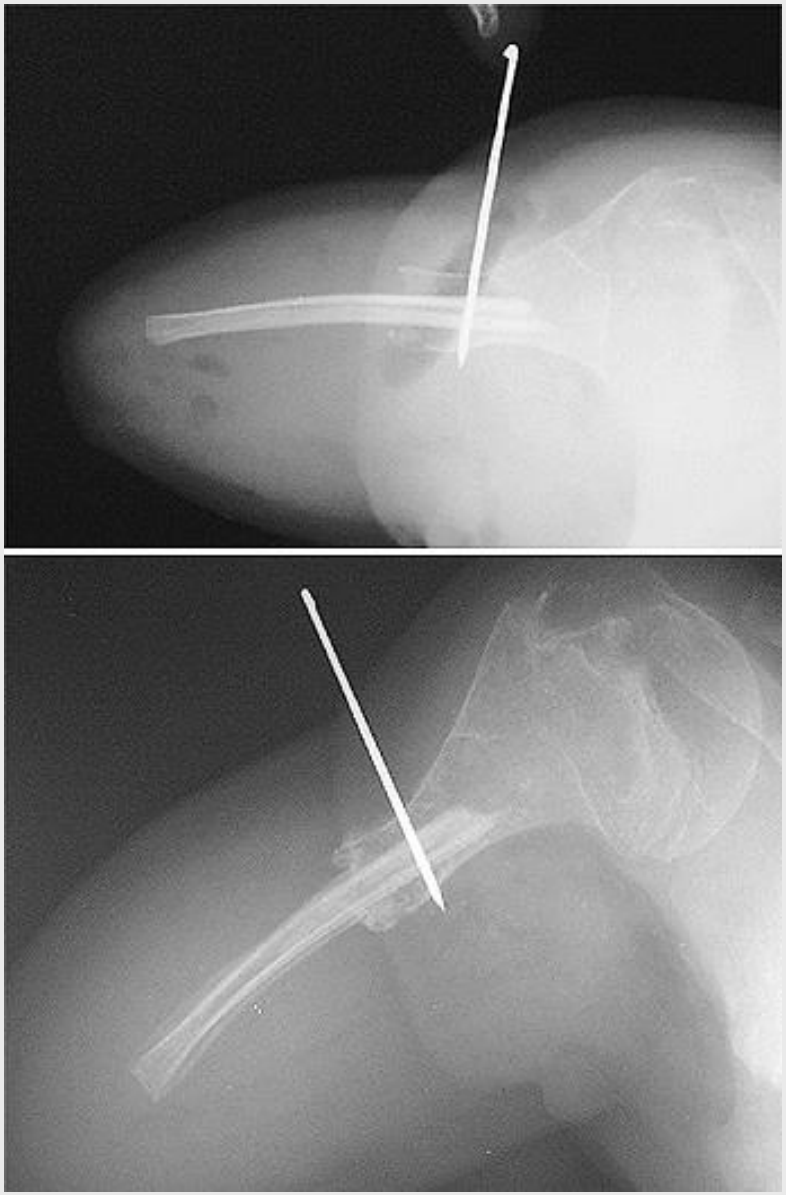

Нельзя исключать из арсенала методов функционального удлинения культи за счет перераспределения запаса мягких тканей

Оптимизация иннервации и кровоснабжения культи

- Резекция невромы

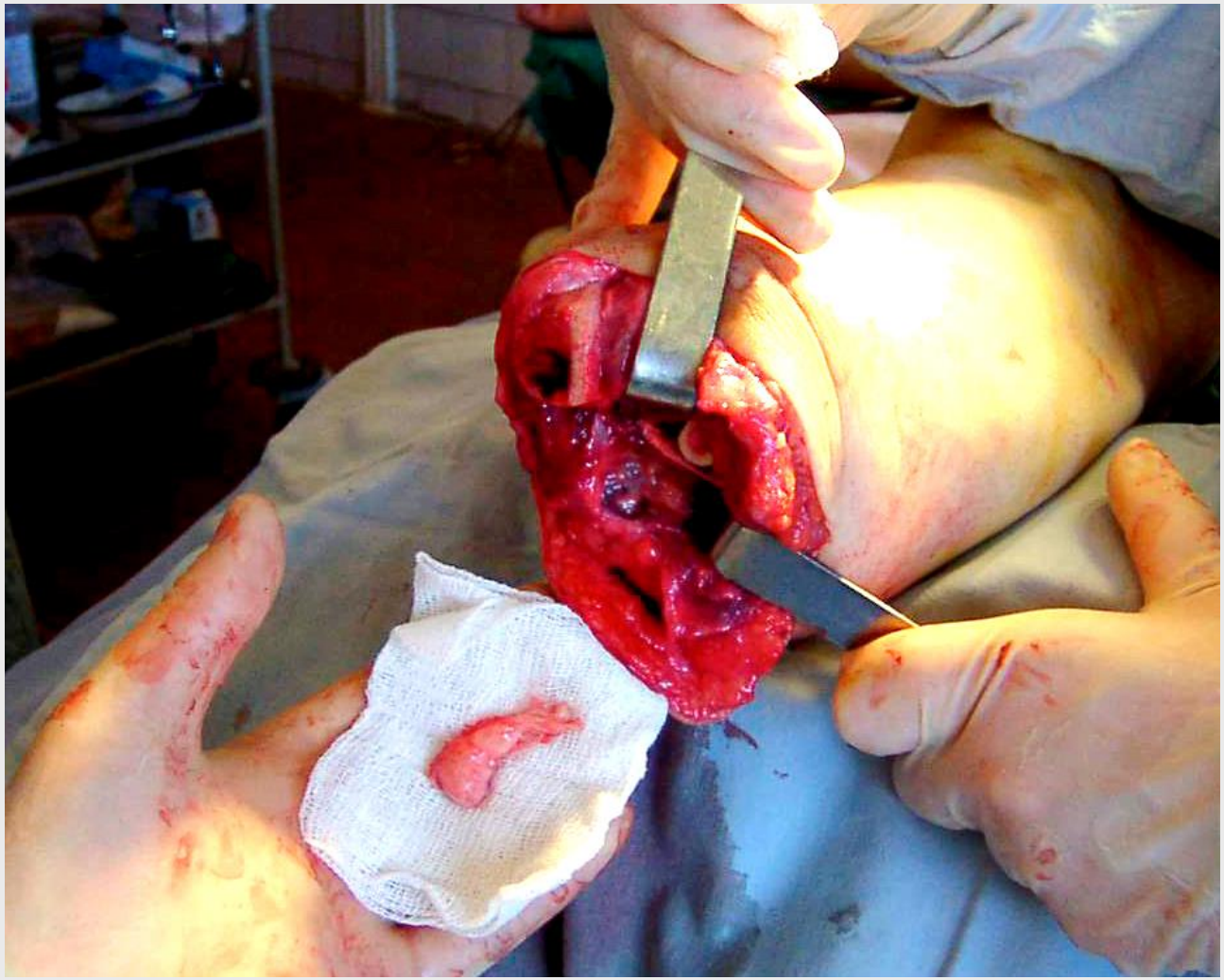

Устранение врожденной перетяжки сегмента конечности

Реконструктивные вмешательства, предусматривающие создание новых анатомических и функциональных свойств культи

- Классический пример такого действия – расщепление предплечья по Крукенбергу

Этапы вмешательства

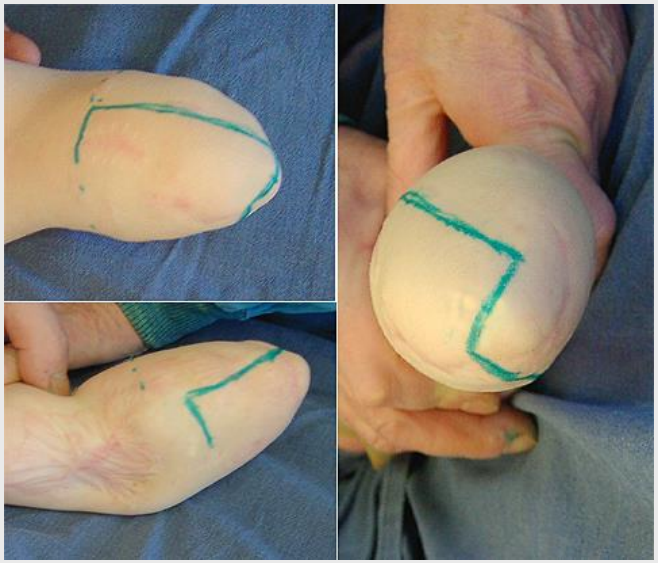

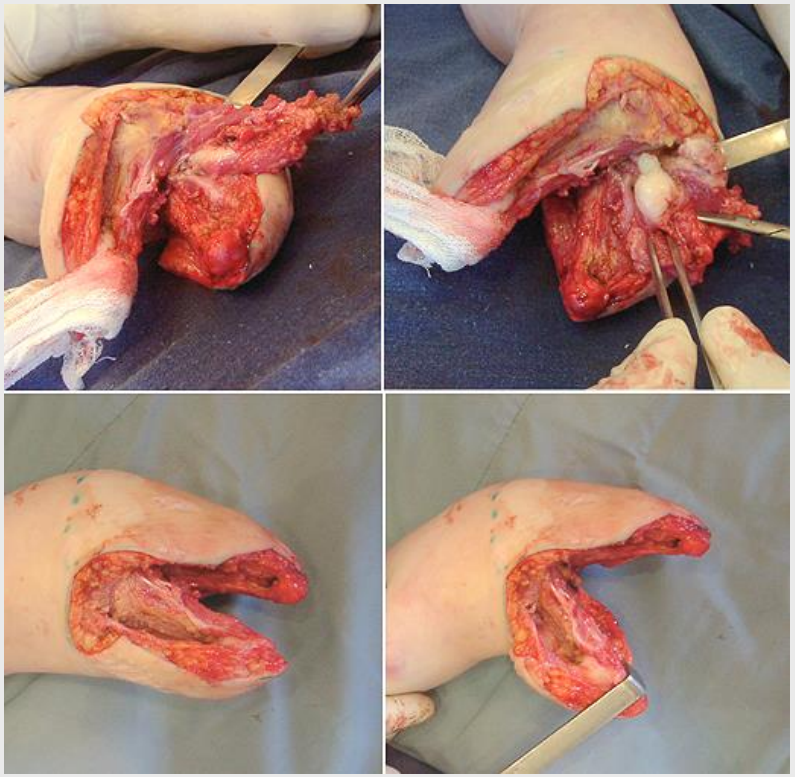

Раннее обучение и функциональный результат

Реконструктивные вмешательства с созданием новых анатомических соотношений

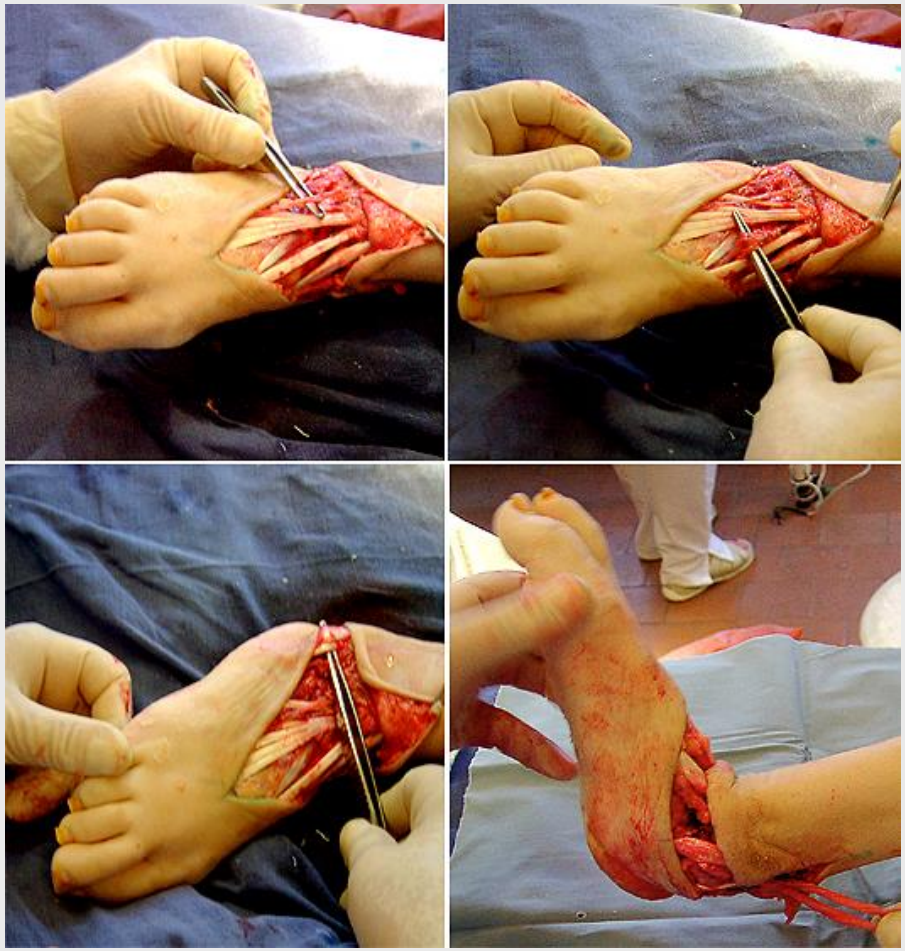

Транспозиция культи стопы относительно голени позволила минимизировать и максимально упростить использование технических средств реабилитации

Анатомический и функциональный результат лечения

Через пять лет после вмешательства

Реконструктивные вмешательства, осуществляющие восстановление ранее утраченной части конечности

- Классический пример такого рода реконструкций – пересадка пальцев стопы

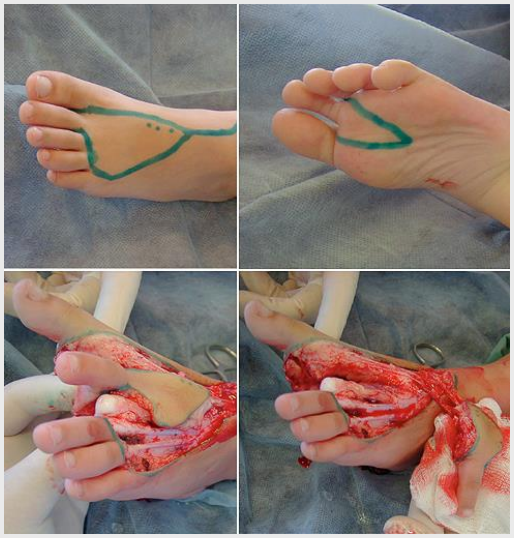

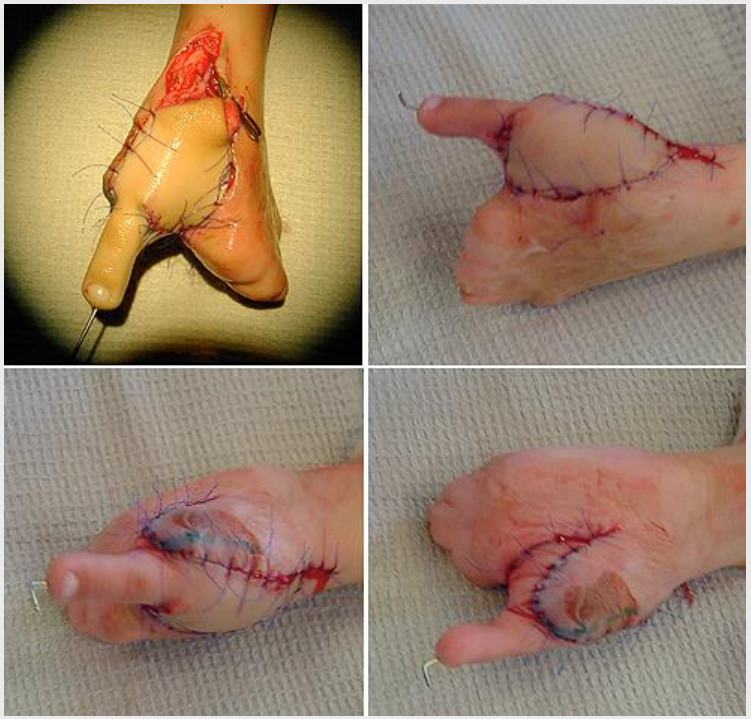

Результат вмешательства - восстановление способности к самообслуживанию

Ситуация, при которой ортопеду приходится принимать решение о формировании культи

Показания для выполнения такого рода вмешательств?

- Невозможность справиться с существующей проблемой известными на сегодняшний день методами реконструктивной хирургии
- Неэффективность предшествующих реконструкций
- Законное требование пациента или его родителей обеспечить необходимое качество жизни

Ампутация может быть проведена, как стандартное вмешательство, с учетом степени распространенности процесса и параметров формируемой культи

Ампутация, как реконструктивная операция

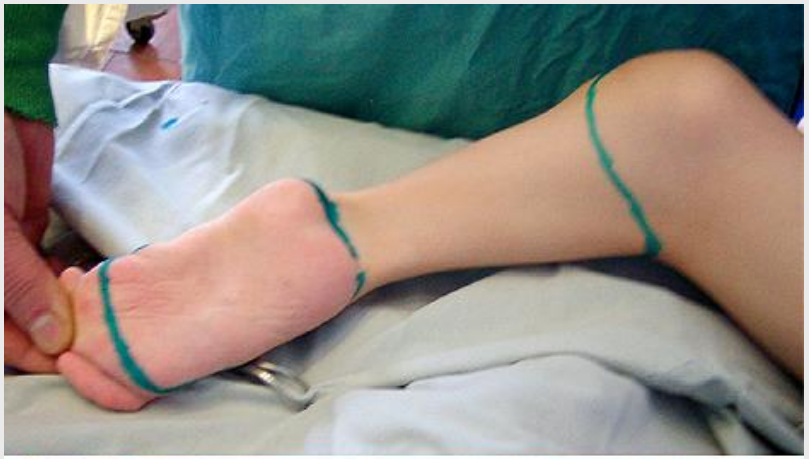

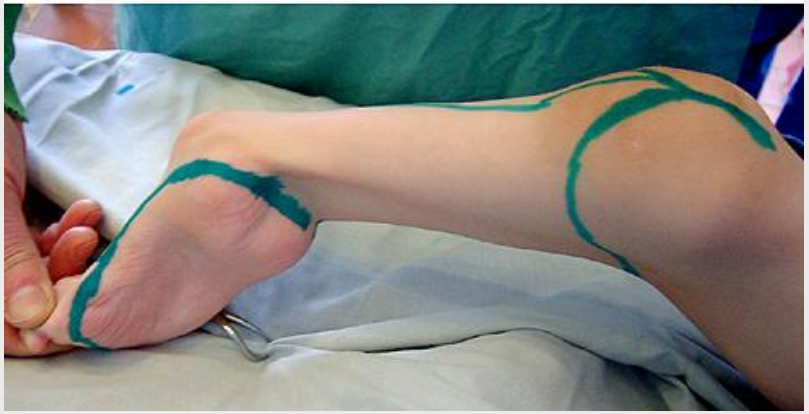

Этапы выделения подошвенного комплекса тканей

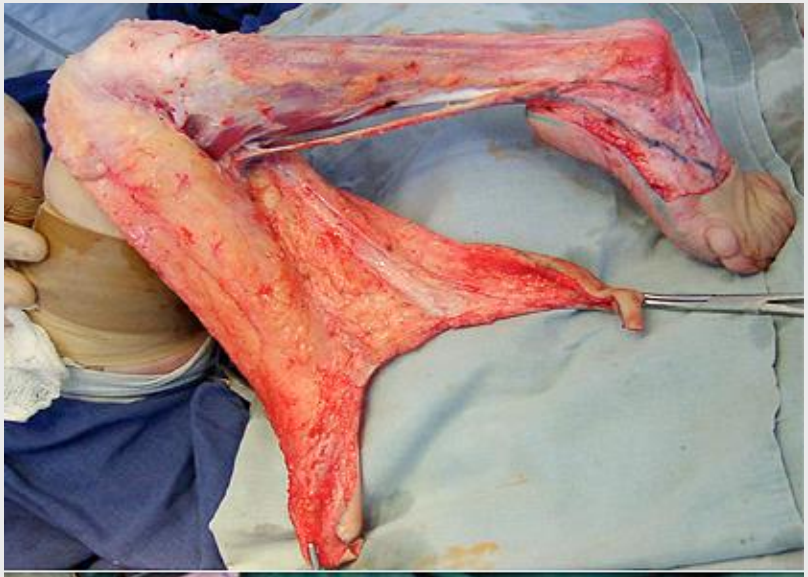

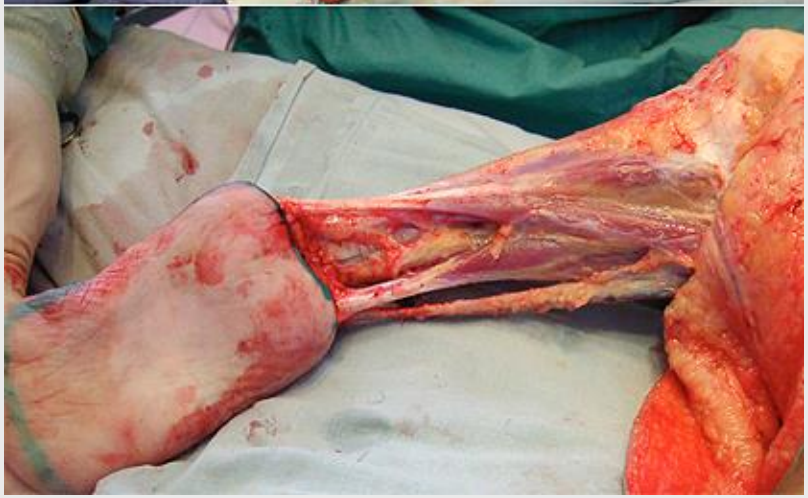

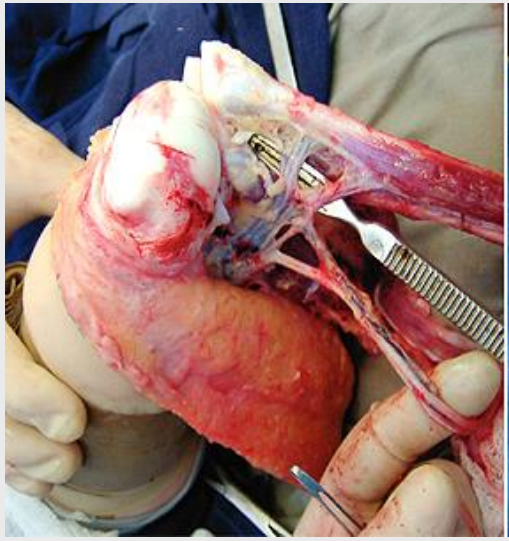

Создание опороспособности торца культи

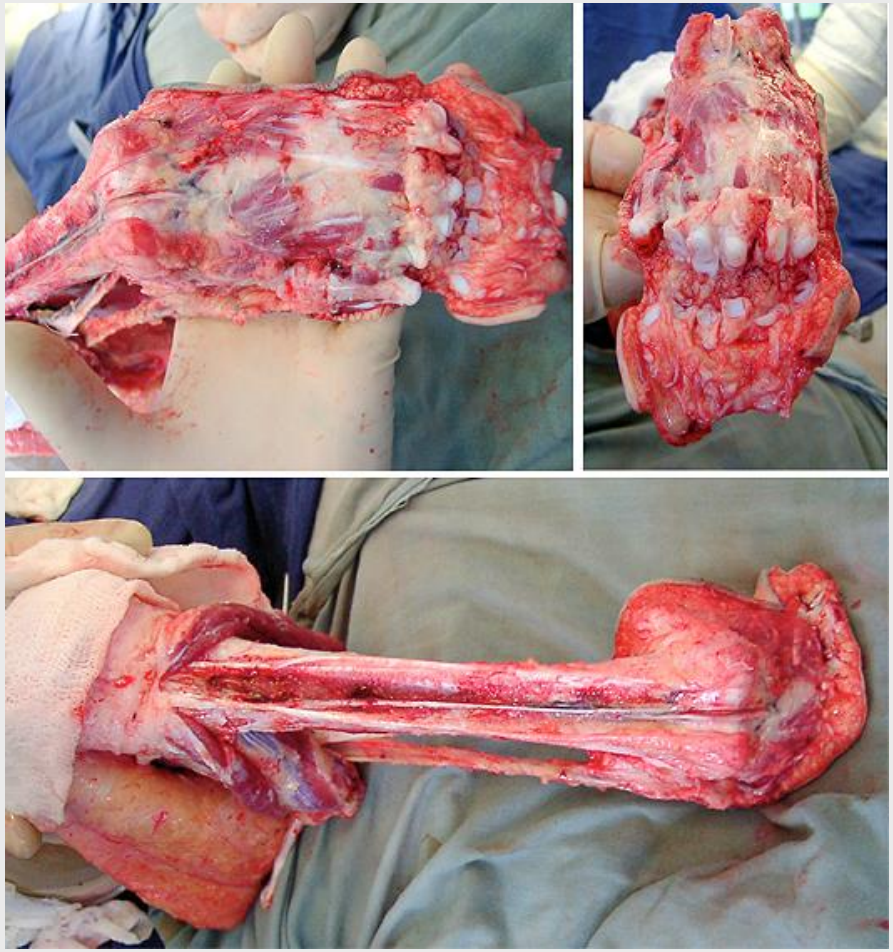

Идентичное вмешательство после предварительного многоэтапного ортопедического лечения

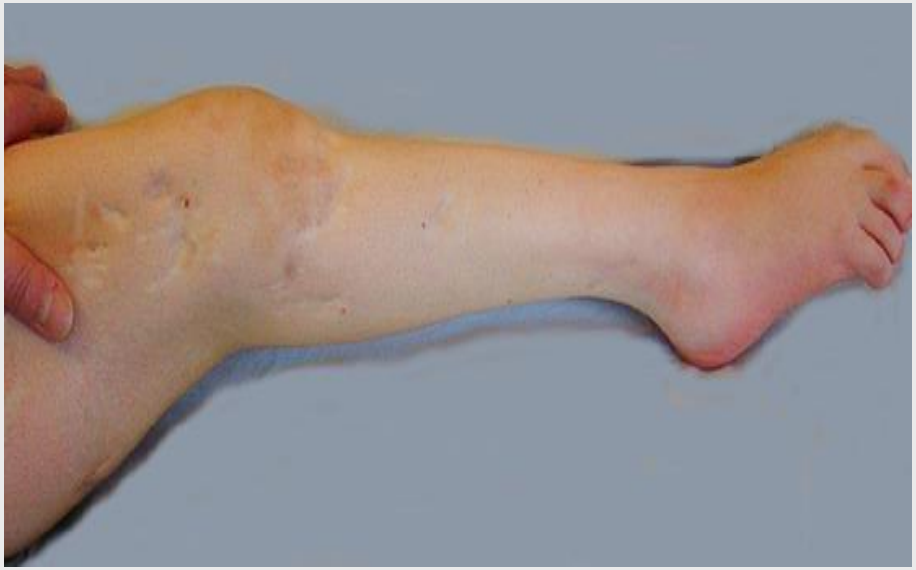

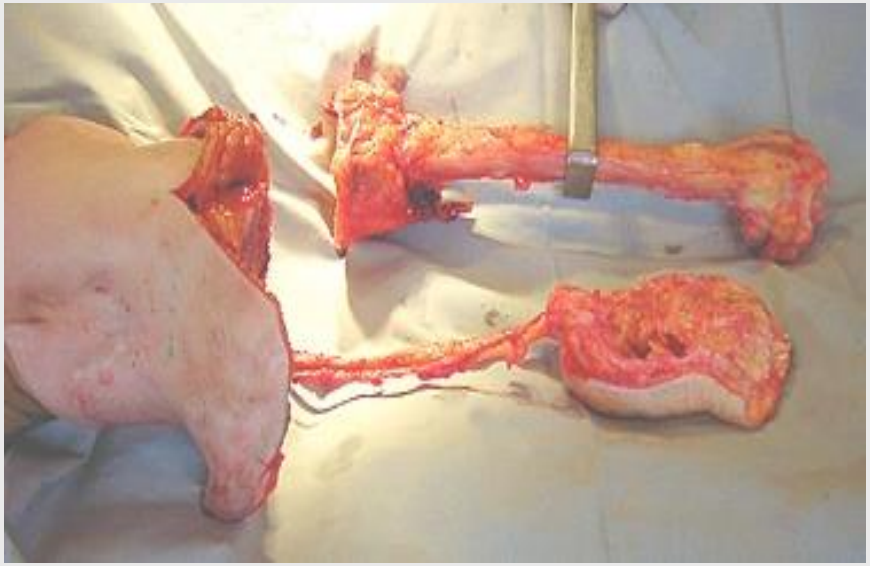

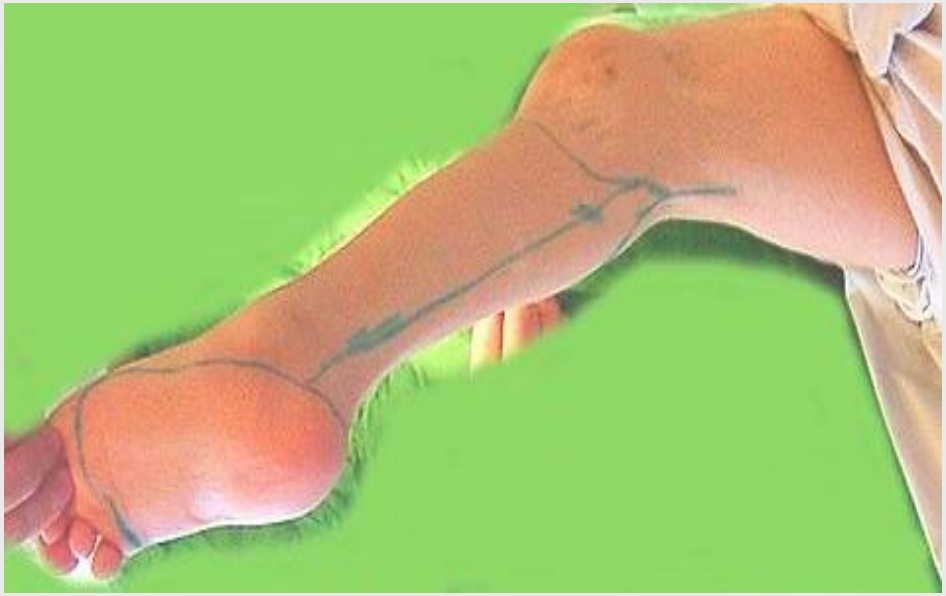

Результат проведенного вмешательства, состояние после протезирования

Состояние подошвенного комплекса тканей через 15 лет после проведенной ампутации, активное пользование протезом, высокое качество жизни

Можно ли назвать ампутацией эту реконструктивную операцию?

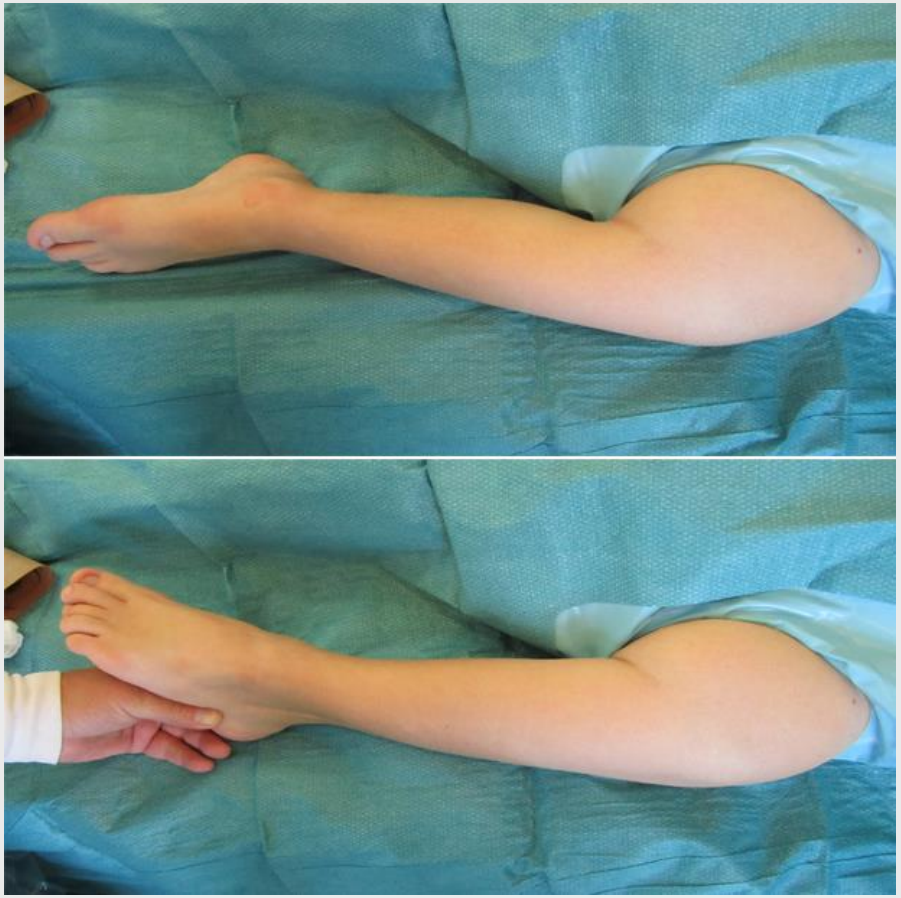

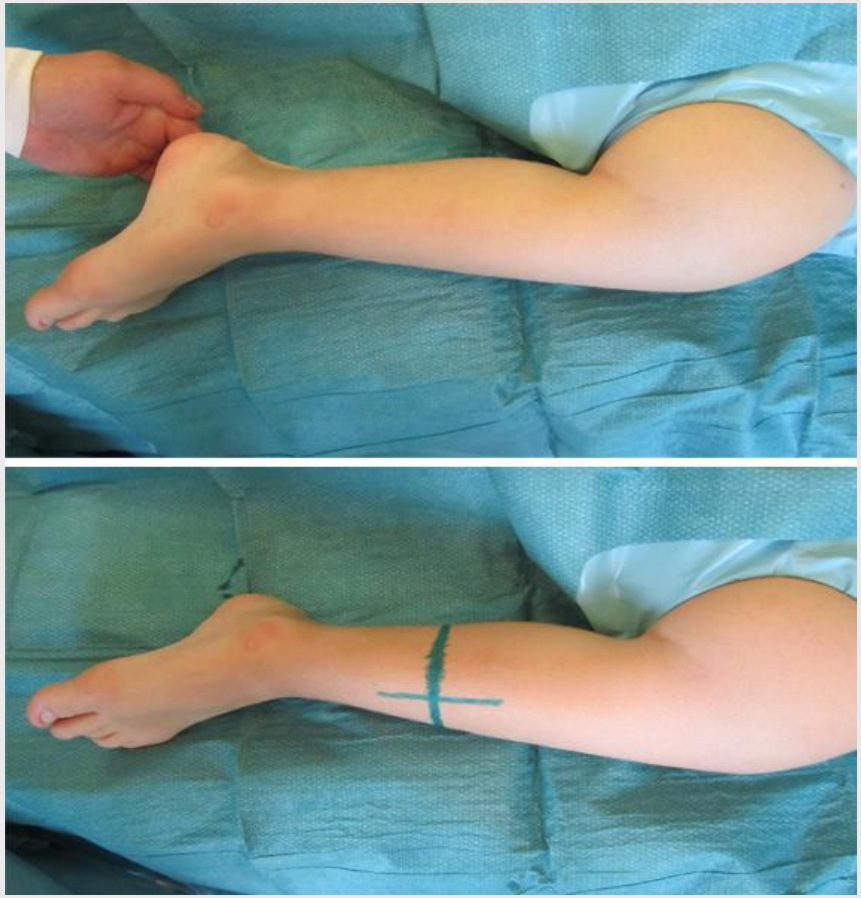

Этапы вмешательства

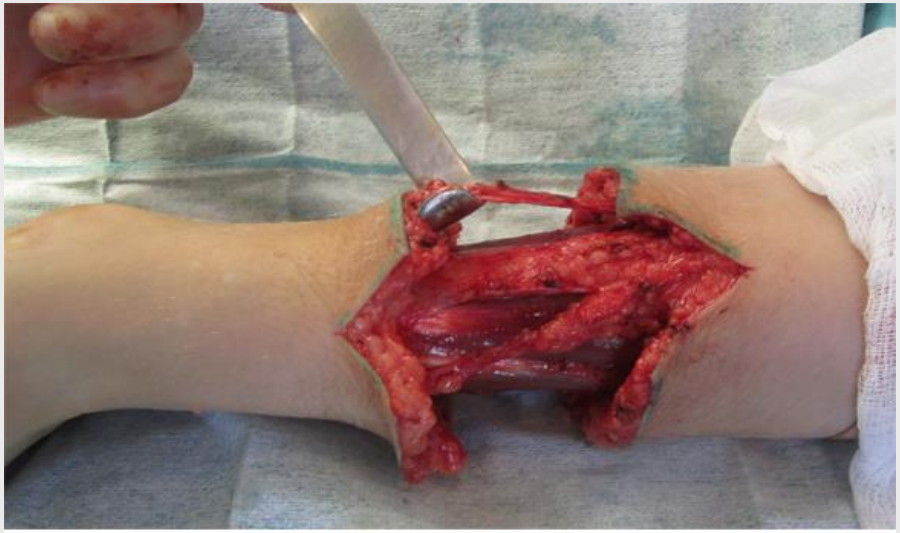

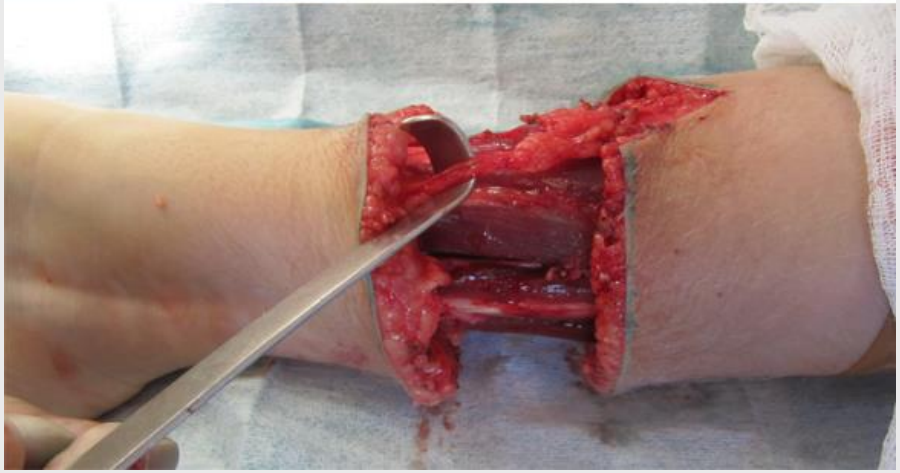

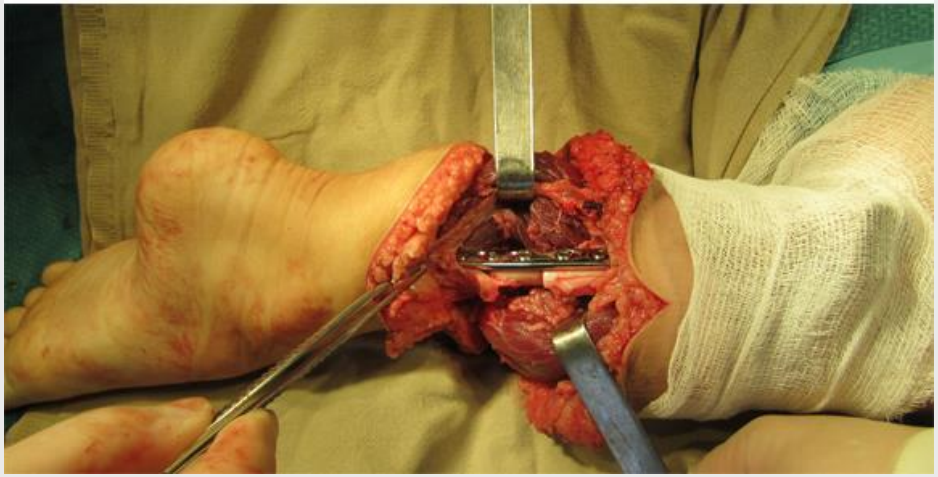

Результат реконструкции

Часто по финалу реконструктивных операций конечности выглядят следующим образом, доставляя значительные проблемы специалистам по протезированию и ортезированию.

Как решают подобную проблему некоторые пациенты?

[redacted]

Вполне закономерный вопрос - действительно ли так необходима в ортопедическом центре структура, занимающаяся техническими средствами реабилитации и протезированием?

Атипичная форма расщепления стопы – двухэтапное лечение.

Устранение расщепления стопы – второй этап

Вторая стопа – реконструкция признана нецелесообразной, ампутация с транспозицией подошвенного комплекса тканей

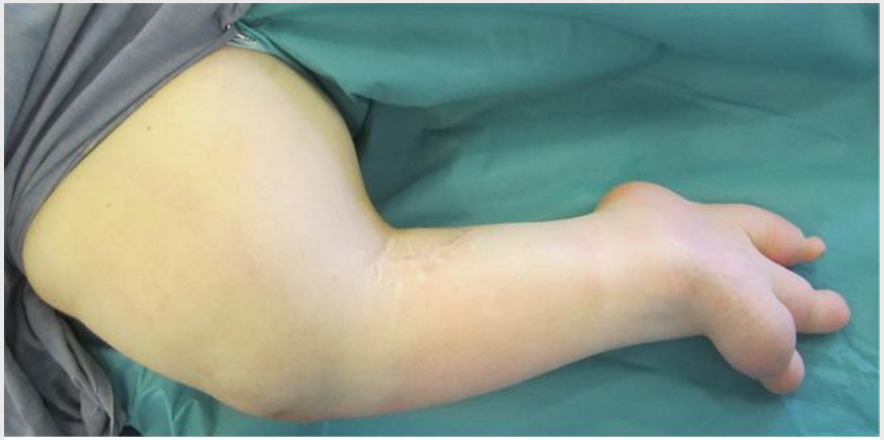

Результат комплексной реабилитации

Пациентка впервые за свою жизнь была вертикализирована

Переход к протезированию определяется энтузиазмом и знаниями конкретного медицинского учреждения, доступностью источников оплаты протезирования, доступностью и годностью комплектующих в не меньшей степени, чем медицинскими показаниями (Datta D., Ibotson V.,1998)

Органосохраняющие вмешательства – всегда были, есть и будут!

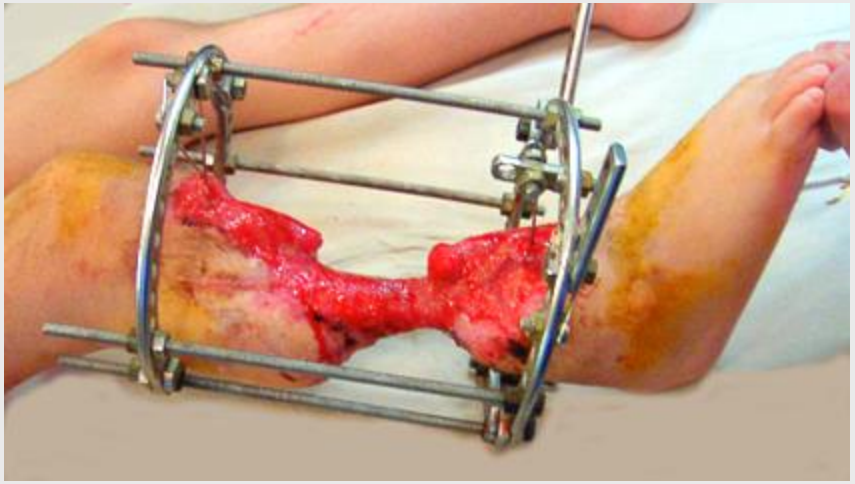

Благодарю за внимание