УДК 616.8 831-009.11-031.4 *DOI: 10.26211/2658-4522-2021-3-1-36-47*

ОБЩИЕ ВОПРОСЫ ДЕТСКОГО ЦЕРЕБРАЛЬНОГО ПАРАЛИЧА (НАУЧНЫЙ ОБЗОР). ЧАСТЬ 1: ЭТИОЛОГИЯ, ПАТОГЕНЕЗ И КЛИНИЧЕСКИЕ ОСОБЕННОСТИ СПАСТИЧЕСКИХ ФОРМ

Кольцов А.А., Джомардлы Э.И.

Федеральный научный центр реабилитации инвалидов им. Г.А. Альбрехта,
ул. Бестужевская, дом 50, Санкт-Петербург, 195067, Российская Федерация

Резюме

Введение. Детский церебральный паралич является важной медико-социальной проблемой, приводящей к детской инвалидности. Научный обзор публикуется в двух частях. Часть 1 посвящена вопросам этиологии, патогенеза и клинических проявлений, а часть 2 – вопросам диагностики и лечения спастических форм детского церебрального паралича.

Цель. Анализ мировой литературы по аспектам этиологии, патогенеза и клинических проявлений детского церебрального паралича.

Материалы и методы. Поиск литературных источников в открытых электронных базах PubMed и eLIBRARY за весь доступный в этих базах период.

Результаты и обсуждение. Ведущими причинами детского церебрального паралича считают повреждения или аномалии развития головного мозга плода в перинатальном периоде, однако растёт количество публикаций, посвященных исследованиям влияния генетических и иммунологических факторов.

Выводы. Анализ литературных источников продемонстрировал рост числа публикаций, углубляющих научные знания о разных аспектах детского церебрального паралича. Вместе с тем остаётся значительное количество вопросов, требующих уточнения и более детального исследования. Изучение этиологии, патогенеза и клинических особенностей детского церебрального паралича демонстрирует более широкий взгляд современной медицины на проблему и необходимо для последующего анализа методов диагностики и, в особенности, лечения пациентов с данной патологией.

Ключевые слова: детский церебральный паралич, дети, контрактуры спастичность, GMFCS, деформации.

Кольцов, А.А., Джомардлы Э.И. Общие вопросы детского церебрального паралича (научный обзор). Часть 1: этиология, патогенез и клинические особенности спастических форм // Физическая и реабилитационная медицина. – 2021. – Т. 3. – № 1. – С. 36-47. DOI: 10.26211/2658-4522-2021-3-1-36-47.

Koltsov AA, Dzhomardly EI. Obshchie voprosy detskogo cerebral'nogo paralicha (Nauchnyj obzor). Chast' 1: Etiologiya, patogenez i klinicheskie osobennosti spasticheskih form [General Issues of Cerebral Palsy in Children: A Scientific Review. Part 1: Etiology, Pathogenesis and Clinical Features of Spastic Forms]. Fizicheskaya i reabilitacionnaya medicina [*Physical and Rehabilitation Medicine*]; 2021;3(1):36-47. DOI: 10.26211/2658-4522-2021-3-1-36-47 (In Russian).

Кольцов Андрей Анатольевич / Andrey A. Koltsov; e-mail: katandr2007@yandex.ru

GENERAL ISSUES OF CEREBRAL PALSY IN CHILDREN (A SCIENTIFIC REVIEW). PART 1: ETIOLOGY, PATHOGENESIS AND CLINICAL FEATURES OF SPASTIC FORMS

Koltsov A.A., Dzhomardly E.I.

Albrecht Federal Scientific Centre of Rehabilitation of the Disabled,
50 Bestuzhevskaya Street, 195067 St. Petersburg, Russian Federation

Abstract

Introduction. Cerebral palsy (CP) is an important medical and social problem that leads to childhood disability. The scientific review is published in two sections. Part 1 is devoted to the etiology, pathogenesis and clinical features, and part 2 – to the diagnosis and treatment of cerebral palsy.

Aim. Analysis of the world literature on aspects of the etiology, pathogenesis and clinical features of cerebral palsy.

Materials and methods. Searching for literature sources in open electronic databases PubMed and eLIBRARY for the entire period available in these databases.

Results and discussion. The leading causes of cerebral palsy are considered to be damages or abnormalities in the development of the fetal brain in the perinatal period, but the number of publications devoted to research on the influence of genetic and immunological factors is growing.

Summary. The analysis of literary sources has shown an increase in the number of publications that deepen scientific knowledge about various aspects of cerebral palsy. However, there is still significant number of issues that require clarification and more detailed research.

The study of the etiology, pathogenesis and clinical features of cerebral palsy demonstrates a broader view of current medicine on the problem and is necessary for the subsequent analysis of the diagnostic and the treatment of patients with CP.

Keywords: cerebral palsy; children; contractures, spasticity; GMFCS; deformities.

Введение / Introduction

Согласно последнему консенсусу, под термином детский церебральный паралич (ДЦП) принято понимать группу персистирующих расстройств позы тела и движений, приводящих к ограничению социальной активности больного, относящихся к непрогрессирующим патологическим состояниям, вызванным воздействием повреждающего агента на развивающийся мозг плода или ребенка [1–4]. В настоящее время данное заболевание продолжает оставаться одной из важных социально значимых проблем. Актуальность проблемы ДЦП обусловлена высокой частотой детской неврологической инвалидности на фоне высокой частоты встречаемости ДЦП в педиатрической популяции. Несмотря на тот факт, что базовые представления об этиологии, патогенезе и клинических проявлениях ДЦП известны и детально представлены в мировой литературе, их рассмотрение в данном обзоре необходимо для последующего анализа наиболее используемых в клинической практике методов диагностики и лечения детей со спастическими формами ДЦП.

Цель / Aim

Целью научного обзора является анализ мировой литературы по аспектам этиологии и патогенеза ДЦП.

Материалы и методы / Materials and methods

Поиск литературных источников в открытых электронных базах PubMed и eLIBRARY за весь доступный в этих базах период.

Критерии включения: наличие полнотекстовых источников и структурированного материала.

Критерии исключения: тезисы докладов, клинические примеры, исследования, имеющие признаки дублирования. В случае наличия таких статей выбирали более поздний по дате публикации источник.

Результаты и обсуждение / Results and discussion

История вопроса. Первые описания больных с врожденными параличами находят в трудах Гиппократа, К. Галена, в произведениях древнего искусства, литературы [5–7] и лишь в XIX веке проблема врожденных параличей привлекла внимание исследователей. Ученый J.-B. Cazauvielh (1827) сообщил о церебральной атрофии у лиц с врожденными параличами и попробовал провести их дифференциальную диагностику с травмой. По результатам данной работы представил клинико-анатомические параллели при гемиплегиях, для обозначения которых он впервые применил термин «врожденный церебральный паралич» [7].

Несколько позже Delpech P. (1830) впервые объединил врожденные двигательные расстройства, проявляющиеся двусторонним поражением рук и ног, в клиническую группу и обозначил как «общая мозговая ригидность» [6]. Основоположником изучения церебральных параличей считается английский врач-хирург William Little (1810–1894) [5, 7–10]. Работа В. Литтля по церебральному параличу началась в конце 1830-х годов, когда он читал лекции о родовых травмах. В 1853 г. он опубликовал свое исследование в работе под названием «О природе и лечении деформации человеческого каркаса» [5, 9, 11–13]. Он подчеркивал, что ребенок уже на ранних стадиях своего развития может формироваться с серьезными и специфическими недугами [5, 9–11]. По результатам дальнейших исследований W. Little в 1861 г. сделал доклад на заседании Английского королевского клинического общества и опубликовал свои наблюдения за детьми, у которых после перенесенных при родах травмах головы развивались параличи конечностей [5, 9, 10]. Исторически это заболевание было названо болезнью Литтля [5, 9, 10]. Также следует отметить значимый вклад канадского ортопеда Уильяма Ослера (William Osler) в изучение детского церебрального паралича, который в своей монографии «Церебральные параличи у детей» отметил связь между трудными родами и поражениями нервной системы у детей [14, 15]. Вместе с тем сам термин «детский церебральный паралич» принадлежит известному австрийскому невропатологу, а впоследствии – выдающемуся психиатру и основоположнику психоанализа, Зигмунду Фрейду. В 1893 г. он предложил объединить все формы спастических параличей внутриутробного происхождения со сходными клиническими признаками в группу церебральных параличей [16–18]. В 1958 г. на заседании VIII пересмотра ВОЗ в Оксфорде этот термин утвердили и дали определение: «детский церебральный паралич – непрогрессирующее заболевание головного мозга, поражающее его отделы, ответственные за контроль движения и положения тела»[6].

Позже, в 1983 г., отечественный невролог Л.О. Бадалян предложил называть данную патологию «дизонтогенетическими поступательными дискинезиями» [11]. В англоязычной литературе используют в основном термин: «церебральный паралич» и «спастический паралич». В настоящее время большинство авторов считают диагноз ДЦП собирательным [16, 17, 19, 20], объединяющим группу нейропсихосоматических синдромов, возникающих в результате недоразвития и/или повреждения мозга в раннем периоде его развития и в дальнейшем проявляющихся, прежде всего, неспособностью сохранять позу и выполнять произвольные движения (Иваницкая И. Н., 1993) [21].

Знаменательной вехой в становлении взглядов на детский церебральный паралич было проведение в июле 2004 г. в Мериленде (США) Международного семинара по определению и классификации церебральных параличей [15]. Участники семинара подтвердили важность этой нозологической формы и подчеркнули, что ДЦП является не этиологическим диагнозом, а клиническим описательным термином. Результаты работы семинара были опубликованы в статье «Предложение по определению и классификации церебрального паралича» [1]. Авторы предложили следующее определение ДЦП, которое представлено в начале обзора.

Почти за полуторавековую историю изучения данного заболевания накопился значительный пул публикаций.

Например, поиск в мировой базе данных PubMed и российской базе данных eLIBRARY по ключевым словам «cerebral palsy» и «детский церебральный паралич» показал 29934 и 14534 ссылок, соответственно. При этом за последние двадцать лет наблюдается экспоненциальный рост числа публикацией (рис. 1). Согласно этим данным, распространенность ДЦП варьируется в широком диапазоне от 1,5 до 3,5 случаев на 1000 живорожденных детей [3, 4, 22] и в настоящее время число таких пациентов продолжает расти [23].

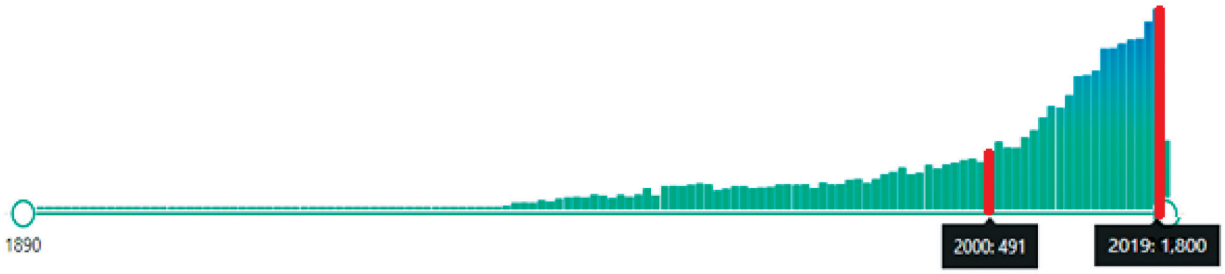

Рис. 1. Динамика количества ссылок на литературные источники в базе данных PubMed по ключевым словам cerebral palsy по состоянию на декабрь 2019 года

Figure 1. Dynamics of the number of references to literary sources in the PubMed database for the keywords ‘cerebral palsy’ as of 12.2019

При этом среди недоношенных детей, а также у детей с низкой и экстремально низкой массой тела частота ДЦП выше по сравнению с детьми, рожденными в срок и с нормальным весом [3, 4].

Этиология. В настоящее время исследователи едины во мнении о полиэтиологичности детского церебрального паралича [22, 24, 25]. Ведущими причинами развития ДЦП являются повреждения или аномалии развития головного мозга плода [24]. В то же время последствия воздействия патологического фактора зависят не столько от природы вредного фактора, сколько от периода внутриутробного развития, совпадающего с определенным «критическим» этапом, влияющим на дизэмбриогенез, который и формирует патологию ЦНС [6, 26]. Следовательно, все причины, которые могут привести к структурным изменениям ЦНС, в зависимости от периода развития ребенка, можно поделить на три большие группы: пренатальные, интранатальные (в родах) и перинатальные [24, 25, 27]. Значительная доля всех причин приходится на пренатальные патогенетические факторы [3, 4, 22], в последующем внутриутробная патология часто отягощается интранатальной.

В последние годы растёт количество публикаций, посвященных исследованиям нейроиммунных механизмов, лежащих в основе формирования ДЦП. Так, у больных 4–16 лет с поздней резидуальной стадией ДЦП авторы выявили антимозговые антитела в периферической крови, образующиеся, по мнению исследователей, в ответ на поступление мозговых антигенов (в частности, белка S-100, основного белка миелина, альфа-2-гликопротеина, TNF-α, РНК и ДНК продуктов распада) в результате деструкции нейронов и инициирующие аутоиммунный процесс. Непосредственной параллели между клиническими проявлениями заболевания и уровнем перечисленных антител не обнаружено, однако отклонения уровня антител у больных детей по сравнению со здоровыми являются достаточно значимыми [28, 29, 30].

Увеличивается количество работ, изучающих роль наследственной предрасположенности и генетической патологии в структуре ДЦП [27, 31]. Lee et al. [32] выделяют семь так называемых красных флажков, когда у ребенка с ДЦП необходимо подозревать генетическую составляющую: нормальная МР-картина; патологический очаг локализован в сером веществе головного мозга; тяжелые клинические проявления при отсутствии в анамнезе перинатального повреждения головного мозга; семейный анамнез наследственного заболевания; прогрессирование или регрессирование тяжелой неврологической симптоматики; изолированная мышечная гипотония; ригидность (вместо спастичности) по результатам клинического обследования; параплегия.

Согласно последним систематическим обзорам, генетический фактор вероятен у трети всех детей с церебральным параличом, особенно у детей без общеизвестных факторов риска, таких как недоношенность и гипоксия [33, 34]. По данным исследователей, существует значительное количество генетических состояний, фенотипически проявляющихся синдромом ДЦП [35]. Клинически эти генетические заболеваний могут протекать в виде истинной или мнимой мышечной слабости (инфантильная нейроаксональная дистрофия), в форме диплегии или тетрапареза (адренолейкодистрофия), дистонии (Dopa – зависимая дистония), атаксии (Х-сцепленная спинномозжечковая атаксия) [36]. В англоязычной литературе все эти заболевания нередко объединяют под общим термином cerebral palsy mimics [19, 36, 37].

Патогенез детского церебрального паралича определяется местом локализации в мозге тех или иных патологических процессов: могут развиваться парезы, гиперкинезы, атаксии и другие формы моторной недостаточности [38]. Так, у больных с атактической и атонически-астатической формами ДЦП характерными изменениями являются перивентрикулярная лейкомаляция, уменьшение мозжечка в объеме, атрофия серого вещества, кистозная энцефаломаляция [39]. При гиперкинетических формах патологические изменения локализуются как на корковом, так и на подкорковом уровнях [20]. Для больных со спастическими формами характерные изменения выражены в перивентрикулярном белом веществе с развитием вентрикуломегалии и перивентрикулярных кист [40, 20]. При гемипаретической форме изменения касаются контралатерального (на клинически интактной стороне) полушария мозга с его атрофией, грубыми нарушениями плотности перивентрикулярного белого вещества [41, 42].

Предполагается, что наиболее тяжело протекающие формы ДЦП (спастический тетрапарез, спастико-гиперкинетическая и гиперкинетическая формы) обусловлены распространением патологических изменений из области перивентрикулярного белого вещества на проводники в стриопаллидарной системе и воздействием на процесс аксо-дендритного ветвления собственно в базальных ядрах. Дисфункция при этом охватывает отделы мозга, выходящие за пределы подкорковых узлов (Скворцов И. А., 1995, 2001).

Классификация. Как известно, по мере накопления клинических и инструментальных данных по любой изучаемой проблематике закономерно возникает потребность в их систематизации. По данным литературы, первую достаточно полную классификацию детского церебрального паралича предложил S. Freud (1961). В её основе лежали клинические критерии и, прежде всего,

характер двигательных расстройств [43]. В своей классификации он впервые выделил типы ДЦП, которые были положены в основу многих последующих классификаций.

В отечественной литературе наиболее известной является классификация, предложенная К.А. Семеновой (1973), где отражены основные клинические формы ДЦП:

1. Спастическая диплегия (синдром Литтля).
2. Спастическая гемиплегия или гемипаретическая форма.
3. Двойная гемиплегия.
4. Атонически-астатическая форма.
5. Гиперкинетическая форма.

Согласно международной классификации болезней (МКБ–10, 1989), выделяют следующие формы детского церебрального паралича:

G80.0 спастический церебральный паралич;

G80.1 спастическая диплегия;

G80.2 детская гемиплегия;

G80.3 дискинетический церебральный паралич;

G80.4 атаксический церебральный паралич;

G80.8 другой вид детского церебрального паралича;

G80.9 детский церебральный паралич неуточненный.

Учитывая, что спастические формы детского церебрального паралича являются наиболее часто встречающимися (не менее 80 %) и чаще других сопровождаются ортопедическими проблемами, нами принято решение далее более подробно рассмотреть именно эти формы заболевания [44, 45, 46].

Клиника. Клинические проявления спастических форм ДЦП определяются как выраженностью основного заболевания, так и вторичными ортопедическими нарушениями.

К неврологическому проявлению детского церебрального паралича прежде всего относится спастичность. Согласно J.V. Lance [47], мышечная спастичность (греч. *spastikos* – стягивающий) – это повышение тонуса мышц, характеризующееся неравномерностью их сопротивления в различные фазы пассивного движения. Под термином спастичность принято понимать скоростьзависимое увеличение мышечного тонуса и повышение рефлексов на растяжение, являющееся одним из симптомов повреждения верхнего мотонейрона [48, 49, 50]. При этом спастичность при ДЦП имеет свои особенности [23]: наличие патологических тонических рефлексов, таких как лабиринтный тонический рефлекс, симметричный и асимметричный шейный тонический рефлекс и др.; появление патологической синкинетической активности при выполнении произвольных движений; нарушение координаторных взаимодействий мышц-синергистов и антагонистов, так называемый феномен ко-контракции; повышение общей рефлекторной возбудимости. В зависимости от формы ДЦП наблюдаются преимущественно поражения нижних конечностей (спастическая диплегия), односторонние двигательные нарушения (спастический гемипарез), а также поражение верхних и нижних конечностей (двойная гемиплегия или тетрапарез) [51].

К вторичным ортопедическим осложнениям относятся: патологические установки, контрактуры в суставах конечностей, в том числе подвывихи и вывихи; вторичные костные деформации; деформации позвоночника; нарушения роста и развития опорно-двигательного аппарата, которые традиционно связывают именно с ранним появлением и персистенцией спастичности [52, 53].

В структуре вторичных ортопедических осложнений ведущее место занимают деформации стопы и голеностопного сустава [53, 54]. При этом, по данным Horsch A. et al. [55], эвинусная деформация стопы встречается у 83 % больных с ДЦП, наблюдается её корреляция с возрастом. Визуально это состояние можно характеризовать как «ходьба на носочках», аналогичное название нередко можно встретить и в иностранной научной литературе (tip-toeing gait, in-toeing gait) [56, 57, 58]. У детей с ДЦП также часто наблюдается эквино-плановальгусная деформация стопы. Исследователи (Sees J.P., 2013; Min J.J., 2020) описывают плановальгусную деформацию как одну из наиболее частых патологий у пациентов со спастической диплегией [54, 52]. Клинически данная деформация варьирует от лёгкой, когда имеет место незначительное снижение продольного свода, вальгусная девиация заднего и эверзия среднего и переднего отделов стопы, до тяжелой, когда нагрузка в среднем отделе стопы осуществляется практически на головку таранной кости [52].

Варусная, эквино-варусная и эквино-кава-варусная деформации стопы встречаются несколько реже и характеризуются противоположно направленными девиациями. Например, кава-варусная деформация клинически проявляется повышением высоты продольных сводов, варусной девиацией заднего и инверсией среднего и переднего отделов стопы. В результате этого перекат осуществляется через латеральный край стопы, что приводит к перегрузке последнего [59, 60].

Следует отметить, что в клинической практике крайне редко патология стопы представлена лишь одним компонентом деформации и носит, как правило, комбинированный характер.

Подвывихи и вывихи головок бедренных костей (ГБК) занимают второе место по частоте встречающихся деформаций у пациентов с церебральным

параличом [61, 62]. У тяжелых больных с уровнем GMFCS 5 эти деформации встречаются более чем в 90 % случаев [61, 62]. Чаще всего для подтверждения указанных нарушений в тазобедренном суставе используют рентгенографический метод. В мировой литературе для описания смещения головки бедренной кости в основном используют индекс миграции Реймерса (Reimers), предложенный в 1980 г. Reimers J. предлагал считать смещение («недопокрытие») ГБК от 33 % до 99 % подвывихом, смещение более 100 % – вывихом [63]. Позже Садофьева В.И. (1986) предложила другой вариант оценки нарушения анатомических соотношений в тазобедренном суставе во фронтальной плоскости, при котором признаками подвывиха считают пересечение осью шейки бедра латеральной половины крыши вертлужной впадины, тогда как пересечение осью шейки бедренной кости надацетабулярной части является признаком вывиха головки бедра [64].

Патология коленных суставов является одним из основных атрибутов клинических проявлений ДЦП [65], встречаются сгибательные установки или контрактуры, рекурвация, вальгусная или варусная деформация, высокое стояние надколенника и др. [66, 67].

Характерным ортопедическим нарушением является внутриротационная дисфункция нижних конечностей, известная в англоязычной литературе как the foot progression angle (FPA) либо rotational gait deviations (RGD) [57, 58, 68]. Ряд исследователей указывают на «статические» причины данного симптома – антеверзию головки бедренной кости и/или торсию костей голени [58, 68]. Другие авторы акцентируют внимание на основной роли «динамических» факторов – нарушении тонуса мышц (спастичность, дистония, слабость), патологии селективного моторного контроля и связанных с ним нарушений координированной работы мышц (паракинезия, дискоординированность мышц агонистов и антагонистов) [68, 69, 70, 71].

С учетом того, что опорно-двигательный аппарат человека является сложной замкнутой биокинематической цепью, патологические изменения нижних конечностей и вышележащих структур, в том числе позвоночника, взаимосвязаны. Патология позвоночника у детей со спастическими формами ДЦП достаточно распространена и представлена в первую очередь такими многоплоскостными деформациями, как паралитический сколиоз и кифосколиоз. Частота и выраженность паралитической деформации позвоночника коррелирует с уровнем нарушения глобальных моторных функций [72]. По данным Mineiro J. et al., частота сколиоза у пациентов с уровнем глобальных моторных нарушений GMFCS 4–5 составляет около 50 % [73], при этом, как отмечают Lee et al. [74], у пациентов указанных групп ежегодно наблюдается нарастание угла деформации на 3,4° и 2,2°, соответственно.

Среди широкого круга клинических проявлений, встречающихся у пациентов со спастическими формами ДЦП, значимое место занимают поражения верхних конечностей, наблюдающиеся у 30–40 % детей [23]. Патологические установки и деформации верхних конечностей включают внутреннюю ротацию плеча, пронацию предплечья, сгибательную деформацию в локтевом, лучезапястном, пястно-фаланговых и межфаланговых суставах, приведения первого пальца [23, 75, 76]. Кроме вышеописанных деформаций, имеются единичные работы, в которых указывается на наличие у 2–3 % больных с ДЦП вывиха головки лучевой кости [77]. Выраженность отмеченных деформаций со временем может усилиться на фоне сохраняющегося дисбаланса между мышцами агонистами и антагонистами.

Болевой синдром как клиническое проявление, на наш взгляд, является интегральным показателем тяжести как основного заболевания, так и вторичных патологичных нарушений. По данным литературы, болевой синдром (БС) наблюдается у каждого третьего из четырёх пациентов, что неблагоприятно сказывается на их качестве жизни [78]. Большинство авторов сообщают о положительной корреляционной связи между уровнем GMFCS и частотой развития болевого синдрома [78, 79]. Согласно исследованию, включавшему 2777 детей с ДЦП, имеются различия в локализации боли у детей с разными уровнями мобильных функций. Так, дети с уровнем GMFCS 1 чаще жаловались на боль в области стопы. У детей в группе GMFCS 3 частота БС преобладала в области коленного сустава, тогда как у детей с тяжелыми двигательными нарушениями GMGCS 5 боли в основном были в животе и тазобедренных суставах [79]. По данным некоторых исследователей, наблюдается корреляция болевого синдрома с полом и возрастом [80, 81, 82]. Согласно этим работам, частота формирования боли у девочек выше, чем у мальчиков, при этом частота жалоб на боль растет с увеличением возраста [83]. Другими факторами, определяющими развитие болевого синдрома, являются выраженность спастичности и ограничения объема движений в суставах [79].

Выводы / Summary

1. Анализ литературных источников, посвященных изучению разных аспектов детского церебрального паралича, продемонстрировал экспоненциальный рост числа публикаций за последние 20 лет.

2. В области исследования этиологических и патогенетических факторов, кроме изучения общеизвестных причин формирования ДЦП, имеется обширный пласт работ, посвященных поиску иммунологических и генетических составляющих данного заболевания. Современное более широкое представление о возможных причинах и путях развития детского церебрального паралича объясняет множество форм заболевания и значительную вариативность клинических проявлений каждой конкретной формы.

3. Наибольший интерес с ортопедической точки зрения представляют спастические формы ДЦП, которые встречаются чаще других и характеризуются множественными патологическими установками и деформациями конечностей и туловища.

Этика публикации / Publication ethics. Исследования были одобрены этическим комитетом ФГБУ ФНЦРИ им. Г.А. Альбрехта Минтруда России и проводились в соответствии с этическими стандартами, изложенными в Хельсинкской декларации.

Конфликт интересов / Conflict of interest. Информация о конфликте интересов отсутствует.

Источник финансирования / Source of financing. Государственное бюджетное финансирование.

Литература / References

1. Rosenbaum P, Paneth N, Leviton A, Goldstein M, Bax M, Damiano D, Dan B, Jacobsson B. A report: the definition and classification of cerebral palsy April 2006. Dev Med Child Neurol Suppl. 2007;109:8-14.
2. Patel DR, Neelakantan M, Pandher K, Merrick J. Cerebral palsy in children: a clinical overview. Transl Pediatr. 2020; 9 (Suppl. 1): S125-S135. DOI: 10.21037/tp.2020.01.01.
3. Colver A, Fairhurst C, Pharoah PO. Cerebral palsy. Lancet. 2014;383(9924):1240-9. DOI: 10.1016/S0140-6736(13)61835-8.
4. Wimalasundera N, Stevenson VL. Cerebral palsy. Pract Neurol. 2016;16(3):184-94. DOI: 10.1136/practneurol-2015-001184.
5. Ferrari A, Cioni G. The Spastic Forms of Cerebral Palsy. A Guide to the Assessment of Adaptive Function. Springer-Verlag Italia. 2010:3-8. DOI: 10.1007/978-88-470-1478-7.
6. Бадалян Л.О., Журба Л.Т., Тимонина О.В. Детский церебральный паралич. Киев: Здоровья, 1988. 328 с.
7. Panteliadis CP, Vassilyadi P. Cerebral palsy: Historical review. Springer International Publishing AG. 2018:1-12. DOI: 10.1007/978-3-319-67858-0_1.
8. Sarah Winter. Cerebral Palsy. Springer International publishing Switzerland. 2016; p. 931. DOI: 10.1007/978-3-319-18096-0_80.
9. Pietrzak K, Grzybowski A, Kaczmarczyk J. William John Little (1810-1894). J Neuro. 2016;263:1047-49. DOI: 10.1007/s00415-015-7890-5.
10. Brand RA. Biographical sketch William John Little, FRCS (1810-1894). Clin Orthop Relat Ress. 2012;470:1249-51. DOI: 10.1007/s11999-012-2301-z.
11. Осокин В.В., Астрахан Д.Х., Головина Ж. Н. Детский церебральный паралич: Медицинская коррекция и психолого-педагогическое сопровождение: монография. - Головина. - Иркутск, 2010. - С. 8-103.
12. Little WJ. Hospital for the cure of deformities: course of lectures on the deformities of human frame. Clin Orthop Relat Res. 2012. 470. С. 1252-1256. DOI 10.1007/s11999- 012-2302-y. (Reprint).
13. Little WJ. Hospital for the cure of deformities: course of lectures on the deformities of human frame. Lancet. 1843;41:350-4. (Original).
14. Osler W. The cerebral palsy of children. A clinical study from the infirmary for nervous diseases / W. Osler. Philadelphia: Blakiston, 1889, 212 p.
15. Елецкова Л.В., Зайцев Д.Е., Баранцевич Е.Р., Хоршев С.К. Детский церебральный паралич и эпилепсия: современный взгляд на проблему // Ученые записки СПб ГМУ им. акад. И.П. Павлова. СПб., 2009. № 4. С. 10-14.
16. Aisen ML, Kerkovich D, Mast J, Mulroy S, Wren TA, Kay RM, Rethlefsen SA. Cerebral palsy: clinical care and neurological rehabilitation. Lancet Neurol. 2011;10(9):844-52.DOI: 10.1016/S1474-4422(11)70176-4.
17. Winter S. Cerebral Palsy. Springer International publishing Switzerland. 2016:931-8. DOI: 10.1007/978-3-319-18096-0_80.
18. Mutch L, Alberman E, Hagberg B, Kodama K, Perat MV. Cerebral palsy epidemiology: where are we now and where are we going? Dev Med Child Neurol. 1992;34(6):547-51.
19. Zouvelou V, Yubero D, Apostolakopoulou L, Kokkinou E, Bilanakis M, Dalivigka Z, et al. The genetic etiology in cerebral palsy mimics: The results from a Greek tertiary care center. Eur J Paediatr Neurol. 2019;23(3):427-37. DOI: 10.1016/j.ejpn.2019.02.001.
20. Reid SM, Meehan EM, Reddihough DS, Harvey AR. Dyskinetic vs Spastic Cerebral Palsy: A Cross-sectional Study Comparing Functional Profiles, Comorbidities, and Brain Imaging Patterns. J Child Neurol. 2018 Aug;33(9):593-0. DOI: 10.1177/0883073818776175.
21. Иваницкая И. Н. Детский церебральный паралич (Обзор литературы) / И. Н. Иваницкая // Исцеление: альманах. 1993. С. 41-65.
22. Shepherd E1, Salam RA, Middleton P, Makrides M, McIntyre S, Badawi N, Crowther CA. Antenatal and intrapartum interventions for preventing cerebral palsy: an overview of Cochrane systematic reviews. Cochrane Database Syst Rev. 2017;8:CD012077. DOI: 10.1002/14651858.CD012077.pub2.
23. Умнов В.В. Детский церебральный паралич. Эффективные способы борьбы с двигательными нарушениями / В.В. Умнов. Санкт-Петербург: Издательство «Десятка», 2013. - 236 с.
24. Hallma-Cooper JL, Gossman W. Cerebral palsy. StatPearls Publishing. 2020.
25. Michael-Asalu A, Taylor G, Campbell H, Lelea LL, Kirby RS. Cerebral Palsy: Diagnosis, Epidemiology, Genetics, and Clinical Update. Adv Pediatr. 2019;66:189-208. DOI: 10.1016/j.yapd.2019.04.002.
26. Himmelmann K, Horber V, De La Cruz J, Horridge K, Mejaski-Bosnjak V, Hollody K, et al. MRI classification system (MRICS) for children with cerebral palsy: development, reliability, and recommendations. Dev Med Child Neurol. 2017;59(1):57-64. DOI: 10.1111/dmcn.13166.
27. Emrick LT, DiCarlo SM. The Expanding Role of Genetics in Cerebral Palsy. Phys Med Rehabil Clin N Am. 2020 Feb;31(1):15-24. DOI: 10.1016/j.pmr.2019.09.006.

28. Turano A, Lawrence JH, Schwarz JM. Activation of neonatal microglia can be influenced by other neural cells. Neurosci Lett. 2017;657:32-7. DOI: 10.1016/j. neulet.2017.07.052.
29. Crowgey EL, Marsh AG, Robinson KG, Yeager SK, Akins RE. Epigenetic machine learning: utilizing DNA methylation patterns to predict spastic cerebral palsy. BMC Bioinformatics. 2018;19(1):225-35. DOI: 10.1186/s12859-018-2224-0.
30. Park ES, Park CI, Baek SY, Kim SW, Baek SK, Kim HO. Serum immunoreactivity to S-100 in children with cerebral palsy and delayed development and in their healthy parents. Yonsei Med J. 2000;41(3):328-32. DOI: 10.3349/ymj.2000.41.3.328.
31. Morgan C, Fahey M, Roy B, Novak I. Diagnosing cerebral palsy in full-term infants. J Paediatr Child Health. 2018; 54(10):1159-64. DOI: 10.1111/jpc.14177.
32. Lee RW, Poretti A, Cohen JS, Levey E, Gwynn H, Johnston MV, Hoon AH, Fatemi A. A diagnostic approach for cerebral palsy in the genomic era. Neuromolecular Med. 2014;16(4):821-44. DOI: 10.1007/s12017-014-8331-9.
33. Fahey MC, Maclennan AH, Kretzschmar D, Gecz J, Kruer MC. The genetic basis of cerebral palsy. Dev Med Child Neurol. 2017;59(5):462-9.
34. Morgan C, Fahey M, Roy B, Novak I. Diagnosing cerebral palsy in full-term infants. J Paediatr Child Health. 2018 Oct;54(10):1159-64. DOI: 10.1111/jpc.14177.
35. Emrick LT, DiCarlo SM. The Expanding Role of Genetics in Cerebral Palsy. Phys Med Rehabil Clin N Am. 2020 Feb;31(1):15-24. DOI: 10.1016/j.pmr.2019.09.006.
36. Appleton RE, Gupta R. Cerebral palsy: not always what it seems. Arch Dis Child. 2019;104(8):809-14. DOI: 10.1136/archdischild-2018-315633.
37. Pearson TS, Pons R, Ghaoui R, Sue CM. Genetic mimics of cerebral palsy. Mov Disord. 2019 May;34(5):625-36. DOI: 10.1002/mds.27655.
38. Horber V, Sellier E, Horridge K, Rackauskaite G, Andersen GL, Virella D, et al. The Origin of the Cerebral Palsies: Contribution of Population-Based Neuroimaging Data. Neuropediatrics. 2020;51(2):113-9. DOI: 10.1055/s-0039-3402007.
39. Gururaj A, Sztriha L, Dawodu A, Nath KR, Varady E, Nork M, et al. CT and MR patterns of hypoxic ischemic brain damage following perinatal asphyxia. J Trop Pediatr. 2002 Feb;48(1):5-9. DOI: 10.1093/tropej/48.1.5.
40. Franki I, Mailleux L, Emsell L, Peedima ML, Fehrenbach A, Feys H, Ortibus E. The relationship between neuroimaging and motor outcome in children with cerebral palsy: A systematic review - Part A. Structural imaging. Res Dev Disabil. 2020;100(103606). DOI: 10.1016/j.ridd.2020.103606.
41. Gotardo JW, Volkmer NFV, Stangler GP, Dornelles AD, Bohrer BBA, Carvalho CG. Impact ofperi-intraventricular haemorrhage and periventricular leukomalacia in the neurodevelopment of preterms: A systematic review and meta-analysis. PLoS One. 2019 Oct 10;14(10):e0223427. DOI: 10.1371/journal.pone.0223427.
42. Hadzagic-Catibusic F, Avdagic E, Zubcevic S, Uzicanin S. Brain Lesions in Children with Unilateral Spastic Cerebral Palsy. Med Arch. 2017 Feb;71(1):7-11. DOI: 10.5455/medarh.2017.71.7-11.
43. Accardo PJ. Freud on Diplegia. Commentary and Translation. Am J Dis Child. 1982;136(5):452-6. DOI:10.1001/archpedi.1982.03970410070017.
44. Munger ME, Chen BPJ, MacWilliams BA, McMulkin ML, Schwartz MH. Comparing the effects of two spasticity management strategies on the long-term outcomes of individuals with bilateral spastic cerebral palsy: A multicentre cohort study protocol. BMJ. Open. 2019;9:e027486. DOI: 10.1136/bmjopen-2018-027486.
45. Falisse A, Bar-On L, Desloovere K, Jonkers I, De Groote F. A spasticity model based on feedback from muscle force explains muscle activity during passive stretches and gait in children with cerebral palsy. PLoS. 2018;13(12):e0208811. DOI: 10.1371/journal.pone.0208811.
46. Zhou J, Butler EE, Rose J. Neurologic correlates of gait abnormalities in cerebral palsy: Implications for treatment. Front. Hum. Neurosci. 2017;11(103):1-20. DOI: 10.3389/fnhum.2017.00103.
47. Lance JV. Spasticity: disordered motor control. Florida: Year Book Medical Publishers.1980:485-94.
48. Клочкова О.А., Куренков А.Л., Намазова-Баранова Л.С., Мамедьяров А.М., Каримова Х.М., Кузнецова М.А. Концепция «ключевых мышц» и ранее начало ботулинотерапии при спастических формах детского церебрального паралича. Вопросы современной педиатрии. 2017. 16(1). С. 39-48. DOI: 10.15690/vsp.v16i1.1693.
49. Xu D, Wu YN, Gaebler-Spira D, Gao F, Clegg NJ, Delgado MR, et al. Neural and non-neural contributions to ankle spasticity in children with cerebral palsy. Dev Med Child Neurol. 2020. DOI: 10.1111/dmcn.14506.
50. Bar-On L, Desloovere K, Molenaers G, Harlaar J, Kindt T, Aertbeliën E. Identification of the neural component of torque during manually-applied spasticity assessments in children with cerebral palsy. Gait Posture. 2014;40(3):346-51. DOI: 10.1016/j.gaitpost.2014.04.207.
51. Семенова К.А. Клиника и реабилитационная терапия детских церебральных параличей. М., 1972. 328 с.
52. Min JJ, Kwon SS, Sung KH, Lee KM, Chung CY, Park MS. Progression of planovalgus deformity in patients with cerebral palsy. BMC Musculoskelet Disord. 2020 Mar 3;21(1):141. DOI: 10.1186/s12891-020-3149-0.
53. Кенис В.М. Лечение динамических эквино-планово-вальгусных деформаций стоп у детей с ДЦП. Вестник Северо-Западного государственного медицинского университета им. И.И. Мечникова. 2012. 4(1). С. 35-40.
54. Sees JP, Miller F. Overview of foot deformity management in children with cerebral palsy. J Child Orthop. 2013;7:373-7. DOI: 10.1007/s11832-013-0509-4.
55. Horsch A, Gotze M, Geisbusch A, Beckmann N, Tsitlakidis S, Berrsche G, Klotz M. Prevalence and classification of equinus foot in bilateral spastic cerebral palsy. World J Pediatr. 2019 Jun;15(3):276-280. DOI: 10.1007/s12519-019-00238-2.
56. Park BS, Chung CY, Park MS, Lee KM, Cho SH, Sung KH. Effects of soft tissue surgery on transverse kinematics in patients with cerebral palsy. BMC Musculoskeletal Disorders. 2019;20(566). DOI:10.1186/s12891-019-2955-8.
57. Kim HY, Cha YH, Byun JY, Chun YS, Choy WS. Changes in gait parameters after femoral derotational osteotomy in cerebral palsy patients with medial femoral torsion. Journal of Pediatric Orthopaedics B. 2018;27:194-9. DOI: 10.1097/BPB.0000000000000467.
58. Saglam Y, Akalan NE, Temelii Y, Kuchimov S. Femoral derotation osteotomy with multi-level soft tissue procedures in children with cerebral palsy: does it improve gait quality. J Child Orthop. 2016;10(1):41-48. DOI: 10.1007/s11832-015-0706-4.
59. Chen ZY, Wu ZY, An YH, Dong LF, He J, Chen R. Soft tissue release combined with joint-sparing osteotomy for treatment of cavovarus foot deformity in older children: Analysis of 21 cases. World J Clin Cases. 2019 Oct 26;7(20):3208-16. DOI: 10.12998/wjcc.v7.i20.3208.

60. Son SM, Park IS, Yoo JS. Short-term effect of botulinum toxin a injection on spastic equinovarus foot in cerebral palsy patients: a study using the foot pressure measurement system. Ann Rehabil Med. 2015;39(1):1-9. DOI: 10.5535/arm.2015.39.1.1.).
61. Agarwal KN, Chen C, Scher DM, Dodwell ER. Migration percentage and odds of recurrence/subsequent surgery after treatment for hip subluxation in pediatric cerebral palsy: a meta-analysis and systematic review. J Child Orthop. 2019;13(6):582-92. DOI: 10.1302/1863-2548.13.190064.
62. Cobanoglu M, Cullu E, Omurlu I. The effect of hip reconstruction on gross motor function levels in children with cerebral palsy. Acta Orthop Traumatol Turc. 2018;52(1):44-8. DOI: 10.1016/j.aott.2017.11.001.
63. Reimers J. The stability of hip in children / J. Reimers. Acta Orthop Scand. 1980;184:1-104. DOI: 10.3109/ort.1980.51.suppl-184.01.
64. Садофьева В.И. Рентгено-функциональная диагностика заболеваний опорно-двигательного аппарата у детей / В.И. Садофьева. М.: Медицина, 1986. 240 с.
65. Ganjwala D, Shah H. Management of the Knee Problems in Spastic Cerebral Palsy. Indian J Orthop. 2019;53(1):53-62. DOI: 10.4103/ortho.IJOrtho_339_17.
66. Aiona M, Do KP, Feng J, Jabur M. Comparison of Rectus Femoris Transfer Surgery Done Concomitant With Hamstring Lengthening or Delayed in Patients With Cerebral Palsy. J Pediatr Orthop. 2017;37(2):107-110. DOI: 10.1097/BPO.0000000000000596.
67. Pelrine E, Novacheck T, Boyer E. Association of Knee Pain and Crouch Gait in Individuals With Cerebral Palsy. J Pediatr Orthop. 2019 Dec 9. DOI: 10.1097/BPO.0000000000001487.
68. Lee KM, Chung CY, Sung KH, Kim TW, Lee SY, Park MS. Femoral anterversion and torsion only explain 25% of variance in regression analysis of foot progression angle in children with diplegic cerebral palsy. Journal of NeuroEngineering and Rehabilitation. 2013;10(56). http://www.jneuroengrehab.com/content/10/1/56
69. Shuman BR, Goudriaan M, Desloovere K, Schwartz MH, Steele KM. Muscle synergies demonstrate only minimal changes after treatment in cerebral palsy. J Neuroeng Rehabil. 2019;16(46):2-7. DOI: 10.1186/s12984-019-0502-3.
70. Barret RS, Lichtwark GA. Gross muscle morphology and structure in spastic cerebral palsy: systematic review. Development medicine and child neurology. 2010;52(9):794-804. DOI: 10.1111/j.1469-8749.2010.03686.x.
71. Choe YR, Kim JS, Kim KH, Yi TI. Relationship between functional level and muscle thickness in young children with cerebral palsy. Ann Rehabil Med. 2018;42(2):286-95. DOI: 10.5535/arm.2018.42.2.286.
72. Helenius IJ, Viehweger E, Castelein RM. Cerebral palsy with dislocation hip and scoliosis: what to deal with first? J Child Orthop. 2020;14:24-29. DOI: 10.1302/1863-2548.14.190099.
73. Mineiro J, Yazici M. Technical aspects of surgical correction of spinal deformities in cerebral palsy. J Child Orthop. 2020;14(1):30-40. DOI: 10.1302/1863-2548.14.190167.
74. Lee SY, Chung CY, Lee KM, Kwon S, Cho K, Park MS. Erratum to: Annual changes in radiographic indices of spine in cerebral palsy patients. Eur Spine J. 2016;25(1641). DOI: 10.1007/s00586-016-4519-z.
75. Koman LA, Smith BP, Williams R, Richardson R, Naughton M, Griffin L, Evanc P. Upper extremity spasticity in children with cerebral palsy: a randomized, double-blind, placebo-controlled study of the short-term outcomes of treatment with botulinum A toxin. J Hand Surg Am. 2013;38(3):435-46. DOI: 10.1016/j.jhas.2012.12.019.
76. Wood KS, Daluiski A. Management of joint contractures in the spastic upper extremity. Hand Clin. 2018:34;517-28. DOI:10.1016/j.hcl.2018.06.011.
77. Nishioka E, Yoshida K, Yamanaka K, Inoue A. Radiographic studies of the wrist and elbow in cerebral palsy. J Orthop Sci. 2000;5:268-74. DOI: 10.1007/s007760050162.
78. Eriksson E, Hagglund G, Alriksson-Schmidt AI. Pain in children and adolescents with cerebral palsy - a crosssectional register study of 3545 individuals. BMC Neurol. 2020;20(1):15. DOI: 10.1186/s12883-019-1597-7.
79. Marcstrom A, Hagglund G, Alriksson-Schmidt AI. Hip pain in children with cerebral palsy: a population-based registry study of risk factors. BMC Musculoskelet Disord. 2019;20(1):62. DOI: 10.1186/s12891-019-2449-8.
80. Parkinson KN, Dickinson HO, Arnaud C, Lyons A, Colver A. Pain in young people aged 13 to 17 years with cerebral palsy: cross-sectional, multicentre European study. Arch Dis Child. 2013;98(6):434-40.
81. Alriksson-Schmidt A, Hagglund G. Pain in children and adolescents with cerebral palsy: a population-based registry study. Acta Paediatr. 2016;105(6):665-70.
82. Brun Sundblad GM, Saartok T, Engstrom LM. Prevalence and co-occurrence of self-rated pain and perceived i health in school-children: age and gender differences. Eur J Pain. 2007;11(2):171-80.
83. Van der Solt WMA, Benner JL, Brunton L, Engel JM, Gallien P, Hilberink SR. Pain in adults with cerebral palsy: a systematic review and meta-analysis of : individual participant data. Ann Phys Rehabil Med. 2020;I. DOI: 10.1016/j.rehab.2019.12.011.

References

1. Rosenbaum P, Paneth N, Leviton A, Goldstein M, Bax M, Damiano D, Dan B, Jacobsson B. A report: the definition and classification of cerebral palsy April 2006. Dev Med Child Neurol Suppl. 2007;109:8-14.
2. Patel DR, Neelakantan M, Pandher K, Merrick J. Cerebral palsy in children: a clinical overview. Transl Pediatr. 2020; 9 (Suppl. 1): S125-S135. DOI: 10.21037/tp.2020.01.01.
3. Colver A, Fairhurst C, Pharoah PO. Cerebral palsy. Lancet. 2014;383(9924):1240-9. DOI: 10.1016/S0140-6736(13)61835-8.
4. Wimalasundera N, Stevenson VL. Cerebral palsy. Pract Neurol. 2016;16(3):184-94. DOI: 10.1136/practneurol-2015-001184.
5. Ferrari A, Cioni G. The Spastic Forms of Cerebral Palsy. A Guide to the Assessment of Adaptive Function. Springer-Verlag Italia. 2010:3-8. DOI: 10.1007/978-88-470-1478-7.
6. Badalyan LO, Zhurba LT, Timonina OV. Detskij cerebral'nyj paralich [Infantile cerebral palsy]. Kiev: Zdorov'ya [Kiev: Health]. 1988, 328 p. (In Russian).
7. Panteliadis CP, Vassilyadi P. Cerebral palsy: Historical review. Springer International Publishing AG. 2018:1-12. DOI: 10.1007/978-3-319-67858-0_1.
8. Sarah Winter. Cerebral Palsy. Springer International publishing Switzerland. 2016; p. 931. DOI 10.1007/978-3-319-18096-0_80.
9. Pietrzak K, Grzybowski A, Kaczmarczyk J. William John Little (1810-1894). J Neuro. 2016;263:1047-49. DOI: 10.1007/s00415-015-7890-5.
10. Brand RA. Biographical sketch William John Little, FRCS (1810-1894). Clin Orthop Relat Ress. 2012;470:1249-51. DOI 10.1007/s11999-012-2301-z.
11. Osokin VV, Astrahan DH, Golovina ZN. Detskij cerebral'nyj paralich: Medicinskaya korrekciya

i psihologo-pedagogicheskoe soprovozhdenie: monografiya [Children's cerebral palsy: Medical correction and psychological and pedagogical support: monograph. Golovin]. Irkutsk, 2010:8-103 (In Russian).
12. Little WJ. Hospital for the cure of deformities: course of lectures on the deformities of human frame. Clin Orthop Relat Res. 2012;470:1252-56. DOI 10.1007/s11999- 012-2302-y. (Reprint).
13. Little WJ. Hospital for the cure of deformities: course of lectures on the deformities of human frame. Lancet. 1843;41:350-4. (Original).
14. Osler W. The cerebral palsy of children. A clinical study from the infirmary for nervous diseases / W. Osler. Philadelphia: Blakiston, 1889, 212 p.
15. Eleckova LV, Zajcev DE, Barancevich ER, Horshev SK. Detskij cerebral'nyj paralich i epilepsiya: sovremennyj vzglyad na problemu [Cerebral palsy and epilepsy: a modern view of the problem] Uchenye zapiski SPbGMU im. akad. I.P. Pavlova [Scientific notes of St. Petersburg State Medical University named after academician I.P. Pavlov]. 2009;4:10-4 (In Russian).
16. Aisen ML, Kerkovich D, Mast J, Mulroy S, Wren TA, Kay RM, Rethlefsen SA. Cerebral palsy: clinical care and neurological rehabilitation. Lancet Neurol. 2011;10(9):844-52. DOI: 10.1016/S1474-4422(11)70176-4.
17. Winter S. Cerebral Palsy. Springer International publishing Switzerland. 2016:931-8. DOI: 10.1007/978-3-319-18096-0_80.
18. Mutch L, Alberman E, Hagberg B, Kodama K, Perat MV. Cerebral palsy epidemiology: where are we now and where are we going? Dev Med Child Neurol. 1992;34(6):547-51.
19. Zouvelou V, Yubero D, Apostolakopoulou L, Kokkinou E, Bilanakis M, Dalivigka Z, et al. The genetic etiology in cerebral palsy mimics: The results from a Greek tertiary care center. Eur J Paediatr Neurol. 2019;23(3):427-37. DOI: 10.1016/j.ejpn.2019.02.001.
20. Reid SM, Meehan EM, Reddihough DS, Harvey AR. Dyskinetic vs Spastic Cerebral Palsy: A Cross-sectional Study Comparing Functional Profiles, Comorbidities, and Brain Imaging Patterns. J Child Neurol. 2018 Aug;33(9):593-0. DOI: 10.1177/0883073818776175.
21. Ivanickaya IN. Detskij cerebral'nyj paralich (Obzor literatury) [Infantile cerebral palsy (literature review)]. Iscelenie: al'manah. [Healing: almanac]. Moscow, 1993:41-65 (In Russian).
22. Shepherd E1, Salam RA, Middleton P, Makrides M, McIntyre S, Badawi N, Crowther CA. Antenatal and intrapartum interventions for preventing cerebral palsy: an overview of Cochrane systematic reviews. Cochrane Database Syst Rev. 2017;8:CD012077. DOI: 10.1002/14651858.CD012077.pub2.
23. Detskij cerebral'nyj paralich. Effektivnye sposoby bor'by s dvigatel'nymi narusheniyami [Infantile cerebral palsy. Effective ways to combat motor disorders] Saint-Petersburg: Publishing House "Ten". 2013:236 p. (In Russian).
24. Hallma-Cooper JL, Gossman W. Cerebral palsy. StatPearls Publishing. 2020.
25. Michael-Asalu A, Taylor G, Campbell H, Lelea LL, Kirby RS. Cerebral Palsy: Diagnosis, Epidemiology, Genetics, and Clinical Update. Adv Pediatr. 2019;66:189-208. DOI: 10.1016/j.yapd.2019.04.002.
26. Himmelmann K, Horber V, De La Cruz J, Horridge K, Mejaski-Bosnjak V, Hollody K, et al. MRI classification system (MRICS) for children with cerebral palsy: development, reliability, and recommendations. Dev Med Child Neurol. 2017;59(1):57-64. DOI: 10.1111/dmcn.13166.
27. Emrick LT, DiCarlo SM. The Expanding Role of Genetics in Cerebral Palsy. Phys Med Rehabil Clin N Am. 2020 Feb;31(1):15-24. DOI: 10.1016/j.pmr.2019.09.006.
28. Turano A, Lawrence JH, Schwarz JM. Activation of neonatal microglia can be influenced by other neural cells. Neurosci Lett. 2017;657:32-7. DOI: 10.1016/j. neulet.2017.07.052.
29. Crowgey EL, Marsh AG, Robinson KG, Yeager SK, Akins RE. Epigenetic machine learning: utilizing DNA methylation patterns to predict spastic cerebral palsy. BMC Bioinformatics. 2018;19(1):225-35. DOI: 10.1186/s12859-018-2224-0.
30. Park ES, Park CI, Baek SY, Kim SW, Baek SK, Kim HO. Serum immunoreactivity to S-100 in children with cerebral palsy and delayed development and in their healthy parents. Yonsei Med J. 2000;41(3):328-32. DOI: 10.3349/ymj.2000.41.3.328.
31. Morgan C, Fahey M, Roy B, Novak I. Diagnosing cerebral palsy in full-term infants. J Paediatr Child Health. 2018; 54(10):1159-64. DOI: 10.1111/jpc.14177.
32. Lee RW, Poretti A, Cohen JS, Levey E, Gwynn H, Johnston MV, Hoon AH, Fatemi A. A diagnostic approach for cerebral palsy in the genomic era. Neuromolecular Med. 2014;16(4):821-44. DOI: 10.1007/s12017-014-8331-9.
33. Fahey MC, Maclennan AH, Kretzschmar D, Gecz J, Kruer MC. The genetic basis of cerebral palsy. Dev Med Child Neurol. 2017;59(5):462-9.
34. Morgan C, Fahey M, Roy B, Novak I. Diagnosing cerebral palsy in full-term infants. J Paediatr Child Health. 2018 Oct;54(10):1159-64. DOI: 10.1111/jpc.14177.
35. Emrick LT, DiCarlo SM. The Expanding Role of Genetics in Cerebral Palsy. Phys Med Rehabil Clin N Am. 2020 Feb;31(1):15-24. DOI: 10.1016/j.pmr.2019.09.006.
36. Appleton RE, Gupta R. Cerebral palsy: not always what it seems. Arch Dis Child. 2019;104(8):809-14. DOI: 10.1136/archdischild-2018-315633.
37. Pearson TS, Pons R, Ghaoui R, Sue CM. Genetic mimics of cerebral palsy. Mov Disord. 2019 May;34(5):625-36. DOI: 10.1002/mds.27655.
38 Horber V, Sellier E, Horridge K, Rackauskaite G, Andersen GL, Virella D, et al. The Origin of the Cerebral Palsies: Contribution of Population-Based Neuroimaging Data. Neuropediatrics. 2020;51(2):113-9. DOI: 10.1055/s-0039-3402007.
39. Gururaj A, Sztriha L, Dawodu A, Nath KR, Varady E, Nork M, et al. CT and MR patterns of hypoxic ischemic brain damage following perinatal asphyxia. J Trop Pediatr. 2002 Feb;48(1):5-9. DOI: 10.1093/tropej/48.1.5.
40. Franki I, Mailleux L, Emsell L, Peedima ML, Fehrenbach A, Feys H, Ortibus E. The relationship between neuroimaging and motor outcome in children with cerebral palsy: A systematic review - Part A. Structural imaging. Res Dev Disabil. 2020;100(103606). DOI: 10.1016/j.ridd.2020.103606.
41. Gotardo JW, Volkmer NFV, Stangler GP, Dornelles AD, Bohrer BBA, Carvalho CG. Impact ofperi-intraventricular haemorrhage and periventricular leukomalacia in the neurodevelopment of preterms: A systematic review and meta-analysis. PLoS One. 2019 Oct 10;14(10):e0223427. DOI: 10.1371/journal.pone.0223427.
42. Hadzagic-Catibusic F, Avdagic E, Zubcevic S, Uzicanin S. Brain Lesions in Children with Unilateral Spastic Cerebral Palsy. Med Arch. 2017 Feb;71(1):7-11. DOI: 10.5455/medarh.2017.71.7-11.
43. Accardo PJ. Freud on Diplegia. Commentary and Translation. Am J Dis Child. 1982;136(5):452-6. DOI:10.1001/archpedi.1982.03970410070017.

44. Munger ME, Chen BPJ, MacWilliams BA, McMulkin ML, Schwartz MH. Comparing the effects of two spasticity management strategies on the long-term outcomes of individuals with bilateral spastic cerebral palsy: A multicentre cohort study protocol. BMJ. Open. 2019;9:e027486. DOI: 10.1136/bmjopen-2018-027486.
45. Falisse A, Bar-On L, Desloovere K, Jonkers I, De Groote F. A spasticity model based on feedback from muscle force explains muscle activity during passive stretches and gait in children with cerebral palsy. PLoS. 2018;13(12):e0208811. DOI: 10.1371/journal.pone.0208811.
46. Zhou J, Butler EE, Rose J. Neurologic correlates of gait abnormalities in cerebral palsy: Implications for treatment. Front. Hum. Neurosci. 2017;11(103):1-20. DOI: 10.3389/fnhum.2017.00103.
47. Lance JV. Spasticity: disordered motor control. Florida: Year Book Medical Publishers.1980:485-94.
48. Klochkova OA, Kurenkov AL, Namazova-Baranova LS, Mamed'yarov AM, Karimova HM, Kuznecova MA. Koncepciya «klyuchevyh myshc» i ranee nachalo botulinoterapii pri spasticheskih formah detskogo cerebral'nogo paralicha. [The concept of «key muscles» and earlier the beginning of botulinum therapy for spastic forms of cerebral palsy]. Voprosy sovremennoj pediatrii [Questions of modern Pediatrics]. 2017;16(1):39-48. DOI: 10.15690/vsp.v16i1.1693 (In Russian).
49. Xu D, Wu YN, Gaebler-Spira D, Gao F, Clegg NJ, Delgado MR, et al. Neural and non-neural contributions to ankle spasticity in children with cerebral palsy. Dev Med Child Neurol. 2020. DOI: 10.1111/dmcn.14506.
50. Bar-On L, Desloovere K, Molenaers G, Harlaar J, Kindt T, Aertbeliën E. Identification of the neural component of torque during manually-applied spasticity assessments in children with cerebral palsy. Gait Posture. 2014;40(3):346-51. DOI: 10.1016/j.gaitpost.2014.04.207.
51. Semenova KA. Klinika i reabilitacionnaya terapiya detskih cerebral'nyh paralichej. [Clinic and rehabilitation therapy of children's cerebral palsy]. Moscow. 1972, 328 p. (In Russian).
52. Min JJ, Kwon SS, Sung KH, Lee KM, Chung CY, Park MS. Progression of planovalgus deformity in patients with cerebral palsy. BMC Musculoskelet Disord. 2020 Mar 3;21(1):141. DOI: 10.1186/s12891-020-3149-0.
53. Kenis VM. Lechenie dinamicheskih ekvino-plano-val'gusnyh deformacij stop u detej s DCP. [Management of dynamic equinoplanovalgus feet deformities in children with cerebral palsy]. Vestnik Severo-Zapadnogo gosudarstvennogo medicinskogo universiteta im. I.I. Mechnikova. [Herald of North-Western State named after I.I. Mechnikov]. 2012;4(1):35-40. elibrary_17895721_78281075. (In Russian).
54. Sees JP, Miller F. Overview of foot deformity management in children with cerebral palsy. J Child Orthop. 2013;7:373-7. DOI: 10.1007/s11832-013-0509-4.
55. Horsch A, Gotze M, Geisbusch A, Beckmann N, Tsitlakidis S, Berrsche G, Klotz M. Prevalence and classification of equinus foot in bilateral spastic cerebral palsy. World J Pediatr. 2019 Jun;15(3):276-280. DOI: 10.1007/s12519-019-00238-2.
56. Park BS, Chung CY, Park MS, Lee KM, Cho SH, Sung KH. Effects of soft tissue surgery on transverse kinematics in patients with cerebral palsy. BMC Musculoskeletal Disorders. 2019;20(566). DOI:10.1186/s12891-019-2955-8.
57. Kim HY, Cha YH, Byun JY, Chun YS, Choy WS. Changes in gait parameters after femoral derotational osteotomy in cerebral palsy patients with medial femoral torsion. Journal of Pediatric Orthopaedics B. 2018;27:194-9. DOI: 10.1097/BPB.0000000000000467.
58. Saglam Y, Akalan NE, Temelii Y, Kuchimov S. Femoral derotation osteotomy with multi-level soft tissue procedures in children with cerebral palsy: does it improve gait quality. J Child Orthop. 2016;10(1):41-48. DOI: 10.1007/s11832-015-0706-4.
59. Chen ZY, Wu ZY, An YH, Dong LF, He J, Chen R. Soft tissue release combined with joint-sparing osteotomy for treatment of cavovarus foot deformity in older children: Analysis of 21 cases. World J Clin Cases. 2019 Oct 26;7(20):3208-16. DOI: 10.12998/wjcc.v7.i20.3208.
60. Son SM, Park IS, Yoo JS. Short-term effect of botulinum toxin a injection on spastic equinovarus foot in cerebral palsy patients: a study using the foot pressure measurement system. Ann Rehabil Med. 2015;39(1):1-9. DOI: 10.5535/arm.2015.39.1.1.).
61. Agarwal KN, Chen C, Scher DM, Dodwell ER. Migration percentage and odds of recurrence/subsequent surgery after treatment for hip subluxation in pediatric cerebral palsy: a meta-analysis and systematic review. J Child Orthop. 2019;13(6):582-92. DOI: 10.1302/1863-2548.13.190064.
62. Cobanoglu M, Cullu E, Omurlu I. The effect of hip reconstruction on gross motor function levels in children with cerebral palsy. Acta Orthop Traumatol Turc. 2018;52(1):44-8. DOI: 10.1016/j.aott.2017.11.001.
63. Reimers J. The stability of hip in children / J. Reimers. Acta Orthop Scand. 1980;184:1-104. DOI: 10.3109/ort.1980.51.suppl-184.01.
64. Sadof'eva VI. Rentgeno-funkcional'naya diagnostika zabolevanij oporno-dvigatel'nogo apparata u detej [X-ray functional diagnostics of diseases of the musculoskeletal system in children]. Moscow: Medicine, 1986, 240 p. (in Russian).
65. Ganjwala D, Shah H. Management of the Knee Problems in Spastic Cerebral Palsy. Indian J Orthop. 2019;53(1):53-62. DOI: 10.4103/ortho.IJOrtho_339_17.
66. Aiona M, Do KP, Feng J, Jabur M. Comparison of Rectus Femoris Transfer Surgery Done Concomitant With Hamstring Lengthening or Delayed in Patients With Cerebral Palsy. J Pediatr Orthop. 2017;37(2):107-110. DOI: 10.1097/BPO.0000000000000596.
67. Pelrine E, Novacheck T, Boyer E. Association of Knee Pain and Crouch Gait in Individuals With Cerebral Palsy. J Pediatr Orthop. 2019 Dec 9. DOI: 10.1097/BPO.0000000000001487.
68. Lee KM, Chung CY, Sung KH, Kim TW, Lee SY, Park MS. Femoral anterversion and torsion only explain 25% of variance in regression analysis of foot progression angle in children with diplegic cerebral palsy. Journal of NeuroEngineering and Rehabilitation. 2013;10(56). http://www.jneuroengrehab.com/content/10/1/56
69. Shuman BR, Goudriaan M, Desloovere K, Schwartz MH, Steele KM. Muscle synergies demonstrate only minimal changes after treatment in cerebral palsy. J Neuroeng Rehabil. 2019;16(46):2-7. DOI: 10.1186/s12984-019-0502-3.
70. Barret RS, Lichtwark GA. Gross muscle morphology and structure in spastic cerebral palsy: systematic review. Development medicine and child neurology. 2010;52(9):794-804. DOI: 10.1111/j.1469-8749.2010.03686.x.
71. Choe YR, Kim JS, Kim KH, Yi TI. Relationship between functional level and muscle thickness in young children with cerebral palsy. Ann Rehabil Med. 2018;42(2): 286-95. DOI: 10.5535/arm.2018.42.2.286.

72. Helenius IJ, Viehweger E, Castelein RM. Cerebral palsy with dislocation hip and scoliosis: what to deal with first? J Child Orthop. 2020;14:24-29. DOI: 10.1302/1863-2548.14.190099.
73. Mineiro J, Yazici M. Technical aspects of surgical correction of spinal deformities in cerebral palsy. J Child Orthop. 2020;14(1):30-40. DOI: 10.1302/1863-2548.14.190167.
74. Lee SY, Chung CY, Lee KM, Kwon S, Cho K, Park MS. Erratum to: Annual changes in radiographic indices of spine in cerebral palsy patients. Eur Spine J. 2016;25(1641). DOI: 10.1007/s00586-016-4519-z.
75. Koman LA, Smith BP, Williams R, Richardson R, Naughton M, Griffin L, Evanc P. Upper extremity spasticity in children with cerebral palsy: a randomized, double-blind, placebo-controlled study of the short-term outcomes of treatment with botulinum A toxin. J Hand Surg Am. 2013;38(3):435-46. DOI: 10.1016/j.jhas.2012.12.019.
76. Wood KS, Daluiski A. Management of joint contractures in the spastic upper extremity. Hand Clin. 2018:34;517-28. DOI:10.1016/j.hcl.2018.06.011.
77. Nishioka E, Yoshida K, Yamanaka K, Inoue A. Radiographic studies of the wrist and elbow in cerebral palsy. J Orthop Sci. 2000;5:268-74. DOI: 10.1007/s007760050162.
78. Eriksson E, Hagglund G, Alriksson-Schmidt AI. Pain in children and adolescents with cerebral palsy - a crosssectional register study of 3545 individuals. BMC Neurol. 2020;20(1):15. DOI: 10.1186/s12883-019-1597-7.
79. Marcstrom A, Hagglund G, Alriksson-Schmidt AI. Hip pain in children with cerebral palsy: a population-based registry study of risk factors. BMC Musculoskelet Disord. 2019;20(1):62. DOI: 10.1186/s12891-019-2449-8.
80. Parkinson KN, Dickinson HO, Arnaud C, Lyons A, Colver A. Pain in young people aged 13 to 17 years with cerebral palsy: cross-sectional, multicentre European study. Arch Dis Child. 2013;98(6):434-40.
81. Alriksson-Schmidt A, Hagglund G. Pain in children and adolescents with cerebral palsy: a population-based registry study. Acta Paediatr. 2016;105(6):665-70.
82. Brun Sundblad GM, Saartok T, Engstrom LM. Prevalence and co-occurrence of self-rated pain and perceived i health in school-children: age and gender differences. Eur J Pain. 2007;11(2):171-80.
83. Van der Solt WMA, Benner JL, Brunton L, Engel JM, Gallien P, Hilberink SR. Pain in adults with cerebral palsy: a systematic review and meta-analysis of : individual participant data. Ann Phys Rehabil Med. 2020;I. DOI: 10.1016/j.rehab.2019.12.011.

Рукопись поступила / Received: 12.06.2020
Принята в печать / Accepted for publication: 05.03.2021

Авторы

Кольцов Андрей Анатольевич – врач травматолог-ортопед, кандидат медицинских наук, заведующий 1-м детским травматолого-ортопедическим отделением клиники ФГБУ ФНЦРИ им. Г.А. Альбрехта Минтруда России, ул. Бестужевская, дом 50, Санкт-Петербург, 195067, Российская Федерация. E-mail: katandr2007@yandex.ru

Джомардлы Эльнур Исфандиярович – врач травматолог-ортопед, аспирант по специальности «Травматология и ортопедия», ФГБУ ФНЦРИ им. Г.А. Альбрехта Минтруда России, ул. Бестужевская, дом 50, Санкт-Петербург, 195067, Российская Федерация. E-mail: mamedov.ie@yandex.ru

Authors

Koltsov Andrey Anatolyevich, orthopedic traumatologist, PhD in Medical sciences, head of the 1st children's traumatological and orthopedic department, Clinic of the Albrecht Federal Scientific Centre of Rehabilitation of the Disabled. E-mail: katandr2007@yandex.ru

Dzhomardly Elnur Isfandiyarovich, orthopedic traumatologist, post-graduate student in traumatology and orthopedics, Albrecht Federal Scientific Centre of Rehabilitation of the Disabled. E-mail: mamedov.ie@yandex.ru